



تأثیر عصاره آبی آویشن دنايي در کاهش اثرات نامطلوب آفلاتوکسین در بلدرچین ژاپنی

اکبر گران^۱، محمود شیوازاد^۲ و مریم رضائیان^۲

۱- دانش‌آموخته دکتری، پردیس کشاورزی و منابع طبیعی دانشگاه تهران، (نویسنده مسول: a_gorran2003@yahoo.com)

۲- استاد، پردیس کشاورزی و منابع طبیعی دانشگاه تهران

تاریخ دریافت: ۹۳/۶/۲۲ تاریخ پذیرش: ۹۴/۴/۲۱

چکیده

عصاره آبی آویشن دنايي به منظور کاهش اثرات نامطلوب آفلاتوکسین B₁ در جیره بلدرچین ژاپنی مورد ارزیابی قرار گرفت. آزمایش به صورت فاکتوریل ۲×۲ در قالب طرح کاملاً تصادفی با دو سطح آفلاتوکسین (۰ و ۵۰۰ میکروگرم در کیلوگرم) و دو سطح عصاره آبی آویشن دنايي (۰ و ۲۰۰۰ میلی‌گرم در کیلوگرم) که هر کدام از چهار تیمار جیره‌ای به پنج تکرار (قفس) که چهار پرند در هر قفس بود از ۲۴ تا ۴۵ روزگی انجام شد. نتایج نشان داد که آفلاتوکسین و عصاره آبی آویشن و اثر متقابل آنها تأثیر معنی‌داری بر بافت‌شناسی ژنوم پرندگان نداشت (p>۰/۰۵). آفلاتوکسین به‌طور معنی‌داری وزن نسبی کبد را افزایش داد که مشاهدات میکروسکوپی افزایش تجمع چربی در سلول‌های کبدی را نشان داد ولی عصاره آبی آویشن به‌طور معنی‌داری باعث کاهش وزن نسبی کبد شد. همچنین اثر متقابل معنی‌داری بین آفلاتوکسین و عصاره وجود داشت به طوری که اثرات منفی آفلاتوکسین بر وزن نسبی کبد پرندگان تغذیه شده با عصاره آبی آویشن به‌طور معنی‌داری کاهش یافت (p<۰/۰۱). آفلاتوکسین به‌طور معنی‌داری آنزیم‌های سرمی آلانین آمینوترانسفراز و آسپارات آمینوترانسفراز را افزایش داد ولی عصاره آبی آویشن به‌طور معنی‌داری آنزیم‌های سرمی آلانین آمینوترانسفراز و آسپارات آمینوترانسفراز را کاهش داد. اثر متقابل معنی‌داری بین آفلاتوکسین و عصاره آبی آویشن وجود داشت به طوری که افزودن عصاره آبی آویشن به جیره حاوی آفلاتوکسین به‌طور معنی‌داری آنزیم‌های سرمی آلانین آمینوترانسفراز و آسپارات آمینوترانسفراز را کاهش داد (p<۰/۰۵). بنابراین نتایج نشان داد افزودن عصاره آبی آویشن دنايي باعث کاهش اثرات نامطلوب ایجاد شده به‌وسیله آفلاتوکسین در جیره بلدرچین ژاپنی می‌شود.

واژه‌های کلیدی: آفلاتوکسین، عصاره آبی آویشن دنايي، بلدرچین ژاپنی، گیاهان دارویی

مقدمه

و یا جدا کردن سم می‌باشد (۲۳). با توجه به این که روش‌های فیزیکی و شیمیایی برای حذف آفلاتوکسین‌ها از منابع اولیه غذایی یا غذاهای آماده در تمام موارد مؤثر نیستند و حتی گاهی اوقات اثرات نامطلوبی نیز بر ارزش تغذیه‌ای منابع غذایی به جای می‌گذارند، لذا تحقیقات و بررسی‌هایی به منظور تعیین امکان استفاده از برخی گیاهان دارویی برای کاهش آفلاتوکسین‌ها و حذف آن‌ها از منابع غذایی و غذاهای آلوده صورت گرفته است و تحقیقات گسترده نشان می‌دهد برخی گیاهان و یا متابولیت‌های فعال آن‌ها در بازدارندگی از رشد قارچ و ممانعت از سنتز آفلاتوکسین در سویه‌های تولید کننده زهرابه مؤثر هستند (۲۵). همچنین مشخص شده است که برخی متابولیت‌های ثانویه گیاهان دارویی در جلوگیری از رشد قارچ‌ها مؤثر بوده و جایگزین مناسبی برای سموم شیمیایی هستند (۱۰). تأثیر عصاره‌های برخی گیاهان دارویی از قبیل چریش، زردچوبه، سیر و ریحان در کاهش آفلاتوکسین به اثبات رسیده که این کاهش اساساً به خاطر جلوگیری از رشد قارچ و ممانعت از بیوسنتز آفلاتوکسین است (۲۷). علاوه بر این برخی اسانس‌های گیاهی از قبیل اسانس مرزه تابستانی به‌طور قابل توجهی از رشد قارچ و بیوسنتز آفلاتوکسین ممانعت می‌کند (۲۶). علاوه بر این در شرایط آزمایشگاهی عصاره آبی آویشن دنايي در غلظت ۲۰۰۰ میلی‌گرم در لیتر فعالیت تجزیه‌کنندگی قوی آفلاتوکسین B₁ اضافه شده به محیط را نشان داد و باعث کاهش ۹۷٪ سطح آفلاتوکسین B₁ شد (۸). در آزمایشی پودر زردچوبه باعث بهبود اثرات نامطلوب آفلاتوکسین B₁ در جوجه‌های گوشتی

آفلاتوکسین‌ها به عنوان یکی از سمی‌ترین متابولیت‌های قارچی، آلاینده غذای انسان و خوراک دام محسوب شده و عموماً به‌وسیله قارچ‌های *Aspergillus flavus* و *A. parasiticus* تولید می‌شوند (۳۱). آفلاتوکسین‌ها باعث برخی تأثیرات نامطلوب در حیوانات می‌شوند که می‌توان به جذب ضعیف مواد مغذی، ضایعات بافت کبدی، کاهش عملکرد، تضعیف سیستم ایمنی، مشکلات تولید مثلی و در برخی از موارد، مرگ اشاره کرد (۶). سالانه درصد قابل توجهی از دانه‌های خوراکی و روغنی توسط میکوتوکسین‌های مضر مانند آفلاتوکسین‌ها آلوده می‌شوند (۱۵). به عنوان مثال آفلاتوکسین B₁ در ذرت محصول سال ۱۳۸۶ استان‌های خوزستان و اردبیل بین ۲۴٪ تا ۴۷٪ گزارش شده است (۲۱). آلودگی محصولات به آفلاتوکسین، یک مشکل جهانی ویران‌کننده اقتصاد کشاورزی و صنایع غذایی و دامی است. برای مثال تخمین زده می‌شود که آغستگی به میکوتوکسین‌ها ممکن است سالانه ۲۵٪ از محصول غذایی جهان را تحت تأثیر قرار دهد (۱۵) و باعث خسارت اقتصادی معنی‌داری شود. به دلیل این که آلودگی آفلاتوکسینی غذاها و مواد خوراکی اجتناب‌ناپذیر است، چندین راهکار سم‌زدایی و غیرفعال کردن سم برای به حداقل رساندن اثرات زیان‌آور در حیوانات و پیامد آن برای پیشگیری از بروز مسمومیت با آفلاتوکسین در انسان، پیشنهاد شده است. در تمام این روش‌ها که شامل روش‌های فیزیکی، شیمیایی و یا بیولوژیک می‌باشند، هدف اصلی شامل تجزیه، تخریب، غیر فعال نمودن

پس از تعیین جنسیت در سن ۲۴ روزگی، به صورت گروهی توزین و با میانگین وزنی مشابه بین واحدهای آزمایشی توزیع شدند که ۸۰ بلدرچین ژاپنی نر، برای آزمایش استفاده شد. بلدرچین‌های مورد تحقیق به آب و غذا دسترسی آزاد داشتند. به منظور تعیین فراسنجه‌های بیوشیمیایی خون، خون‌گیری در روز ۴۵ آزمایش انجام گرفت (از هر تیمار چهار بلدرچین). نمونه‌های خون به‌دست آمده بعد از جداسازی سرم، با Automatic biochemical analyzer (Hitachi 717, Boehringer Mannheim, Ingelheim am Rhein, Germany). با استفاده از روش رنگ‌سنجی آنزیم‌های سرم خون شامل آلانین آمینوترانسفراز (ALT)، اسپاراتات آمینوترانسفراز (AST) که از مهم‌ترین مارکرهای سرمی آسیب کبدی هستند، مورد سنجش قرار گرفت. هم‌چنین در ۴۵ روزگی، پس از وزن‌کشی کلیه واحدهای مورد آزمایش، از هر واحد یک قطعه بلدرچین که وزن آن‌ها بیانگر میانگین وزن واحد آزمایشی بود، انتخاب و پس از کشتار، کبد مربوط به هر لاشه خارج و وزن هر کدام ثبت شد. وزن نسبی اندام فوق به ازاء هر یک‌صد گرم از وزن بدن محاسبه گردید و قطعات کوچکی از لوب چپ کبد و وسط ژژونوم بلدرچین‌های آزمایشی در روز ۴۵ بلافاصله پس از کشتار برداشته شد (از هر تیمار چهار بلدرچین) و در محلول فرمالین ۱۰٪ پایدار شد و سپس قطعاتی از بافت‌های پایدار شده، انتخاب و بعد از پاساژ بافتی در دستگاه اتوتکنیکوم، بلوک‌های پارافین از آن‌ها تهیه شده و با استفاده از دستگاه میکروتوم، مقاطعی به قطر ۵-۴ میکرون تهیه شد و با روش رنگ‌آمیزی هماتوکسیلین-اوتزین رنگ‌آمیزی گردیدند (۱۶) و سپس زیر میکروسکوپ نوری مورد بررسی قرار گرفت. طرح آماری در قالب طرح پایه کاملاً تصادفی به‌صورت فاکتوریل ۲×۲ با دو سطح آفاتوکسین (۰ و ۵۰۰ میکروگرم در کیلوگرم) و دو سطح عصاره آبی آویشن دناپی (۰ و ۲۰۰۰ میلی‌گرم در کیلوگرم)، که دارای چهار تیمار، که هر تیمار در پنج تکرار و هر تکرار حاوی چهار پرنده بود که در کل ۸۰ پرنده استفاده شد. آنالیز داده‌های حاصله با استفاده از نرم‌افزار SAS (۲۹) و در رویه مدل‌های خطی عمومی صورت گرفت. مقایسه میانگین‌ها با کمک آزمون مقایسه میانگین‌های دانکن صورت پذیرفت. سطح تفاوت معنی‌داری بین میانگین‌های تیمارها، پنج درصد در نظر گرفته شد.

نتایج و بحث

اثر تیمارهای مختلف آزمایشی بر ارتفاع پرز و عمق کریپت‌های ژژونوم بلدرچین‌ها در جدول ۱ آورده شده است. هیچ‌کدام از اثرات اصلی و متقابل تأثیر معنی‌داری بر ارتفاع پرز و عمق کریپت‌های ژژونوم نداشتند ($p > 0.05$).

گردید (۹). بنابراین تأثیر عصاره آبی آویشن دناپی به‌عنوان منبع جدید زیستی، ارزان و کارآمد، دوست‌دار محیط زیست و با خاصیت دارویی برای کاهش اثرات نامطلوب آفاتوکسین با بررسی تغییرات فراسنجه‌های سرمی و ریخت‌شناسی روده و کبد در بلدرچین‌های ژاپنی مورد بررسی قرار گرفت.

مواد و روش‌ها

در این آزمایش پیکر رویشی آویشن دناپی از رویشگاه طبیعی آن در استان ایلام، منطقه صالح‌آباد، تهیه شد. برای تهیه عصاره آبی، نمونه گیاهی را در آب و دمای ۳۵ درجه سلسیوس به مدت ۴۸ ساعت روی شیکر قرار گرفت. عصاره‌های آبی از فیلترهای کاغذی ۰/۴۵ میکرون به کمک پمپ خلا عبور داده شدند. حلال باقی‌مانده عصاره با دستگاه روتاری و هم‌چنین به کمک دستگاه فریزداری برطرف شده و در نهایت ماده خشک حاصل در دمای چهار درجه سلسیوس نگهداری شد. برای تولید آفاتوکسین از یک ویال سوبه استاندارد A. ParasiticusNRRL.2999 استفاده شد. به منظور تولید انبوه قارچ از فلاسک‌های یک لیتری استفاده گردید که در هر فلاسک مقدار ۱۵۰ گرم برنج به همراه ۱۵۰ میلی‌لیتر آب اتوکلاو شده و دو میلی‌لیتر سوسپانسیون قارچ حاوی $10^6 \times 6/5$ اسپور در هر میلی‌لیتر استفاده شد (۱۹). محتوی فلاسک‌ها بعد از پنج روز رشد در دمای ۲۸ درجه سلسیوس با ۲۰ کیلوگرم ذرت (فاقد آفاتوکسین) مخلوط شده، بعد از هفت روز نگهداری، ذرت‌ها سترون و خشک شده و میزان آفاتوکسین با استفاده از روش TLC و HPLC اندازه‌گیری شد (۳۲،۳۰). ذرت آلوده حاوی چهار آفاتوکسین B_1, B_2, G_1, G_2 به ترتیب با ۱۶۶۰، ۱۶۴، ۱۷۰ و شش میکروگرم در کیلوگرم که با نسبت‌های ۸۳، ۸/۲، ۸/۵ و ۰/۳ درصد بود. به منظور افزودن عصاره آبی آویشن به ذرت آلوده به آفاتوکسین، ذرت‌های حاوی آفاتوکسین پس از انتقال به ظروف شیشه‌ای سه لیتری سطح رطوبت آن‌ها با آب مقطر به ۵۰ درصد افزایش یافت و عصاره آبی آویشن دناپی اضافه و به مدت ۲۴ ساعت در دمای ۳۰ درجه سلسیوس قرار داده و در آخر ذرت‌ها در سینی‌های فولادی ضدزنگ با اون تحت خلا در ۵۰ درجه سلسیوس خشک شد. جیره‌های آزمایشی از همه لحاظ شبیه هم بودند به استثناء ذرت که به‌صورت زیر در نظر گرفته شد: الف: جیره شاهد (جیره ۱): حاوی ذرت سالم (فاقد آفاتوکسین). ب: جیره ۲: حاوی ذرت سالم و مخلوط شده با ۲۰۰۰ میلی‌گرم در کیلوگرم عصاره آبی آویشن دناپی. ج: جیره ۳: حاوی ذرت آلوده به آفاتوکسین (۵۰۰ میکروگرم در کیلوگرم). د: جیره ۴: حاوی ذرت آلوده به آفاتوکسین (۵۰۰ میکروگرم در کیلوگرم) و مخلوط شده با ۲۰۰۰ میلی‌گرم در کیلوگرم عصاره آبی آویشن دناپی. بلدرچین‌ها

جدول ۱- اثرات تیمارهای مختلف بر ریخت‌شناسی روده بلدرچین ژاپنی در ۴۵ روزگی
Table 1. Effect of experimental treatments on small intestinal morphology of Japanese quail at 45 d of age

تیمار ^۱	عمق کریپت	میکرومتر	ارتفاع پرز
آفلاتوکسین	۸۸/۲±۱/۰۳		۵۷۴/۷±۲/۰۱
عصاره آبی	۹۰/۷±۱/۶۳	۵۰۰	۵۷۵/۹±۱/۴۵
آویشن	۸۸/۸±۱/۶۱	۰	۵۷۴/۹±۲/۲۰
	۸۹/۰±۱/۸۹	۲۰۰۰	۵۷۵/۶±۱/۴۱
	سطح معنی‌داری (P-value)		
آفلاتوکسین	۰/۲۳۴		۰/۶۳۳
عصاره آبی آویشن	۰/۶۸۲		۰/۷۸۷

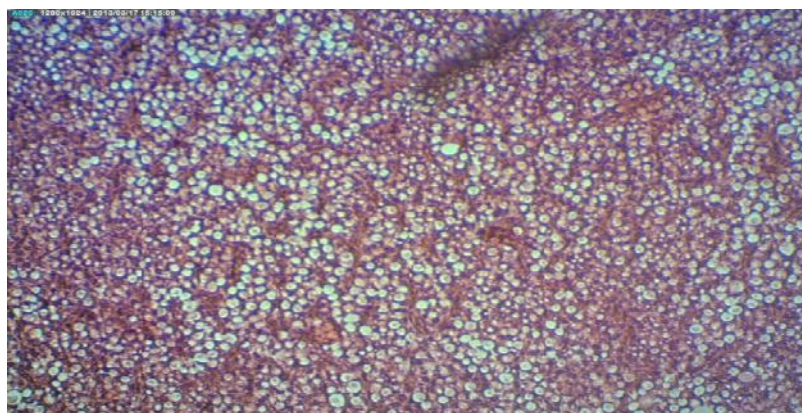
۱- آفلاتوکسین (میکروگرم در کیلوگرم) و عصاره (میلی‌گرم در کیلوگرم)

ژژونوم جوجه‌های گوشتی و خوک‌های تیمار شده با افزودنی‌های خوراکی گیاهی، افزایش (۱۳) کاهش (۵) یا بدون تغییر مانده است (۲۲) در نتیجه شکل ثابتی از نتایج را نشان نمی‌دهد تا درباره ارتباط بین تغییرات در ریخت‌شناسی روده‌ای با توان محرک رشدی افزودنی‌های گیاهی، بتوان نتیجه‌گیری واحدی را انجام داد.

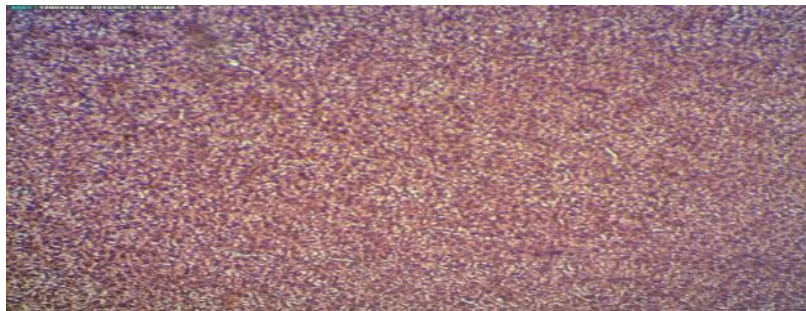
در تحقیق حاضر سلول‌های کبدی در اثر مصرف جیره حاوی آفلاتوکسین (شکل ۱) دچار افزایش چربی بسیار شدیدی شدند به طوری که در سلول‌ها، واکوتل‌های درشت چربی که تمام سیتوپلاسم سلول را فرا گرفته بود مشاهده شد ولی بقیه جیره‌ها از نظر میزان چربی در سلول‌های کبدی همانند جیره شاهد بودند (شکل ۲ و ۳).

موافق با نتایج ما در مورد آفلاتوکسین، اپلیگیت و همکاران (۱) سطوح مختلف آفلاتوکسین B₁ (۰/۶، ۱/۲ و ۲/۵ میلی‌گرم در کیلوگرم) را روی مرغ‌های تخم‌گذار در ابتدای مرحله تخم‌گذاری آزمایش کردند. نتایج آنها نشان داد آفلاتوکسین تأثیری روی ارتفاع پرز نداشت. همچنین در جوجه‌های گوشتی وقتی مواد خوراکی آلوده شده با AFB₁ به مقدار ۱۳۴ و AFB₂ به مقدار ۲۳/۶ میکروگرم در کیلوگرم مصرف کردند هیچ تأثیری روی ارتفاع پرز و عمق کریپت در ژژونوم نداشت (۳۴). اما در آزمایش دیگر، آفلاتوکسین پرزهای کوچک‌تر و کریپت عمیق‌تری ایجاد نمود (۳۳).

در مورد تأثیر گیاهان دارویی بر ریخت‌شناسی روده نتایج متفاوتی وجود دارد به طوری که ارتفاع پرز و عمق کریپت در

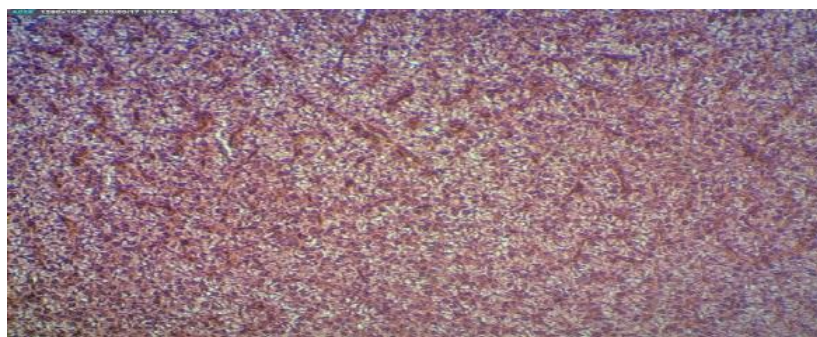


شکل ۱- مقطع نازک از بافت کبدی در بلدرچین‌های تغذیه شده با آفلاتوکسین (رنگ آمیزی هماتوکسیلین، اتوزین، بزرگ‌نمایی ۴۰۰X)
Figure 1. A thin section of liver tissue in Japanese quails receiving diets with aflatoxin (H & E 400 ×)



شکل ۲- مقطع نازک از بافت کبدی در بلدرچین‌های تغذیه شده با جیره بدون آفلاتوکسین و عصاره (رنگ آمیزی هماتوکسیلین-ائوزین، بزرگ‌نمایی ۴۰۰X)

Figure 2. A thin section of liver tissue in *Japanese quail* receiving diets without aflatoxin and extract (H&E 400 ×)



شکل ۳- مقطع نازک از بافت کبدی در بلدرچین‌های تغذیه شده با آفلاتوکسین و عصاره آبی آویشن (رنگ آمیزی هماتوکسیلین-ائوزین، بزرگ‌نمایی ۴۰۰X)

Figure 3. A thin section of liver tissue in *Japanese quail* receiving diets with aflatoxin and extract (H&E 400 ×)

عصاره در جیره وزن نسبی کبد را کاهش داد. جیره‌هایی که ذرت آلوده به آفلاتوکسین و آغشته شده با عصاره داشتند کاهش معنی‌داری در وزن نسبی کبد (۰/۷۲ درصد) نسبت به گروه حاوی آفلاتوکسین و بدون عصاره در پرندگان نشان دادند.

اثرات تیمارهای مختلف آزمایشی بر وزن نسبی کبد بلدرچین‌ها در جدول ۲ آورده شده است. وزن نسبی کبد در ۴۵ روزگی تحت تأثیر آفلاتوکسین، عصاره و اثر متقابل آفلاتوکسین و عصاره آبی آویشن قرار گرفت ($p < 0.01$). به طوری که تغذیه آفلاتوکسین موجب افزایش وزن نسبی کبد در مقایسه با گروه فاقد آفلاتوکسین شده است، ولی وجود

جدول ۲- اثرات تیمارهای مختلف بر وزن نسبی کبد بلدرچین‌های ژاپنی در سن ۴۵ روزگی

Table 2. Effect of experimental treatments on relative liver weight of *Japanese quail* at 45 d of age

۴۵ روزگی		تیمار ^۱
وزن نسبی کبد (درصد)	وزن کبد (گرم)	
۱/۹۳ ^u ± ۰/۰۳	۴/۰۵ ^u ± ۰/۱۰	آفلاتوکسین
۲/۴۶ ^a ± ۰/۱۶	۴/۵۲ ^a ± ۰/۱۹	۵۰۰
۲/۳۸ ^d ± ۰/۱۹	۴/۴۷ ^d ± ۰/۲۰	۰
۲/۰۲ ^u ± ۰/۰۴	۴/۱۰ ^u ± ۰/۰۹	۲۰۰۰
۱/۹۳ ^u ± ۰/۰۶	۴/۰۲ ^u ± ۰/۰۸	۰×۰
۱/۹۴ ^u ± ۰/۰۵	۴/۰۷ ^u ± ۰/۱۹	۰×۲۰۰۰
۲/۸۳ ^d ± ۰/۰۱۸	۴/۹۲ ^d ± ۰/۲۳	۵۰×۰
۲/۱۰ ^u ± ۰/۰۲	۴/۱۲ ^u ± ۰/۰۸	۵۰×۲۰۰۰
	سطح معنی‌داری (p-value)	
۰/۰۰۰	۰/۰۱۲	آفلاتوکسین
۰/۰۰۴	۰/۰۳۹	عصاره آبی آویشن
۰/۰۰۳	۰/۰۲۲	آفلاتوکسین × عصاره

۱- آفلاتوکسین (میکروگرم در کیلوگرم) و عصاره (میلی‌گرم در کیلوگرم)، حروف غیرمشابه در هر ستون نشان‌دهنده تفاوت معنی‌دار بین گروه‌های آزمایشی است.

۳) که نشان می‌دهد همان‌طور که عصاره آبی آویشن دناپی در شرایط برون تنی باعث کاهش آفلاتوکسین موجود در محیط شد (۸) در شرایط درون تنی هم اثرات منفی آفلاتوکسین B₁ بر بلدرچین ژاپنی را کاهش داد. در آزمایشی که اثر گیاه دارویی زردچوبه روی آفلاتوکسین در جوجه گوشتی انجام گرفت نیز مشخص شده است که زردچوبه باعث کاهش اثرات منفی آفلاتوکسین می‌گردد و وزن نسبی کبد و شدت زخم‌های میکروسکوپی کبد که به‌وسیله آفلاتوکسین ایجاد می‌شود را کاهش می‌دهد (۹).

در دوره آزمایش اثرات اصلی آفلاتوکسین، عصاره آبی آویشن و اثر متقابل آفلاتوکسین و عصاره آبی آویشن به‌طور معنی‌داری ($p < 0.05$) آنزیم آلانین آمینوترانسفراز و اسپاراتات آمینوترانسفراز را تحت تأثیر قرار دادند (جدول ۳). پرندگان تغذیه شده با جیره حاوی آفلاتوکسین نسبت به جیره بدون آفلاتوکسین مقدار آنزیم آلانین آمینوترانسفراز (۰/۹۰ IU/L) و اسپاراتات آمینوترانسفراز (۵۶ IU/L) بالاتری داشتند و افزودن عصاره آبی آویشن به جیره نسبت به جیره‌های بدون عصاره، غلظت آنزیم آلانین آمینوترانسفراز (۰/۶۷ IU/L) و اسپاراتات آمینوترانسفراز (۴۱/۲۵ IU/L) را کاهش داد. در مورد اثر متقابل آفلاتوکسین و عصاره مشخص شد که بلدرچین‌های تغذیه شده با جیره حاوی آفلاتوکسین که با عصاره آبی آویشن آغشته شده بود نسبت به جیره حاوی آفلاتوکسین و بدون عصاره، غلظت آنزیم آلانین آمینوترانسفراز (۱/۳۱ IU/L) و اسپاراتات آمینوترانسفراز (۷۹/۲۵ IU/L) آن‌ها پایین‌تر بود.

افزایش وزن نسبی کبد در اثر تغذیه جیره‌های آلوده به آفلاتوکسین را می‌توان به افزایش و تجمع و ذخیره چربی در کبد به دلیل نقص در متابولیسم چربی که انتقال چربی را تحت تأثیر قرار می‌دهد (۱۱) نسبت داد. مشاهدات میکروسکوپی در این آزمایش نیز این نتیجه را تأیید می‌کند که آفلاتوکسین باعث تجمع قطرات چربی در سلول‌های کبدی می‌شود (شکل ۱). علاوه بر این، کبد اندام اصلی تجمع و متابولیسم آفلاتوکسین است و جایگاه اصلی باند شدن متابولیت‌ها با اسیدهای نوکلئیک و پروتئین‌ها می‌باشد (۳۵). به‌طور کلی، بزرگ شدن کبد مربوط به هیپرتروفی شبکه آندوپلاسمیک صاف در هیپاتوسیت‌ها و نیز تغییر چربی می‌باشد که یافته‌های حسین و همکاران (۱۲) نشان داد آفلاتوکسین سبب رنگ پریدگی کبد و بزرگی کبد، افزایش چربی سلول‌های کبدی در جوجه‌های گوشتی می‌شود. همچنین راجو و دوگودا (۲۴) دریافتند که وزن کبد جوجه‌های تغذیه شده با جیره آلوده شده به آفلاتوکسین (۰/۳ میلی‌گرم آفلاتوکسین در کیلوگرم) افزایش یافت. مانی و همکاران (۱۸) افزایش معنی‌دار در وزن نسبی کبد را متعاقب تغذیه جوجه‌های گوشتی با جیره‌های غذایی حاوی آفلاتوکسین گزارش کردند. مرکلی و همکاران (۲۰) افزایش وزن نسبی کبد را در طی مسمومیت با آفلاتوکسین بدلیل تجمع لیپیدهای خنثی، عمدتاً تری‌گلیسریدها در کبد گزارش کردند که آفلاتوکسین بیوسنتز و انتقال لیپید را از کبد به علت آسیب کبدی با شکست مواجه می‌کند. افزودن عصاره آبی آویشن دناپی به جیره حاوی آفلاتوکسین باعث شد که اثرات ایجاد شده به‌وسیله آفلاتوکسین روی کبد را مهار کند (شکل

جدول ۳- اثرات تیمارهای مختلف بر فراسنجه‌های خونی بلدرچین‌های ژاپنی در ۴۵ روزگی
Table 3. Effect of experimental treatments on blood parameters of Japanese quail at 45 d of age

۴۵ روزگی		تیمار ^۱
اسپاراتات آمینوترانسفراز (IU/L)	آلانین آمینوترانسفراز (IU/L)	
۲۹۳/۸ ^u ± ۸/۰۴۹	۳/۹۰ ^u ± ۰/۰۸۴	آفلاتوکسین
۳۴۹/۸ ^e ± ۱۷/۹۵	۴/۸۰ ^e ± ۰/۳۱۹	عصاره آبی
۳۴۲/۵ ^e ± ۲۰/۳۸	۴/۶۹ ^e ± ۰/۳۴۵	آویشن
۳۰۱/۲ ^u ± ۸/۶۲	۴/۰۲ ^u ± ۰/۱۲۵	اثر متقابل
۲۹۵/۵ ^c ± ۱۳/۵۲	۱/۹۲ ^c ± ۰/۱۱۹	آفلاتوکسین و عصاره
۲۹۲/۲ ^c ± ۱۰/۸۵	۳/۸۹ ^c ± ۰/۱۳۷	
۳۸۹/۵ ^e ± ۱۶/۸۱	۵/۴۶ ^e ± ۰/۳۸۴	
۳۱۰/۲ ^u ± ۱۳/۲۳	۴/۱۵ ^u ± ۰/۲۰۹	
سطح معنی‌داری (P-value)		
۰/۰۰۱	۰/۰۰۲	آفلاتوکسین
۰/۰۱۱	۰/۰۱۵	عصاره آبی آویشن
۰/۰۱۷	۰/۰۱۹	آفلاتوکسین × عصاره

۱- آفلاتوکسین (میکروگرم در کیلوگرم) و عصاره (میلی‌گرم در کیلوگرم). حروف غیرمشابه در هر ستون نشان‌دهنده تفاوت معنی‌دار بین گروه‌های آزمایشی است.

در تحقیق خود بر روی تغییرات بیوشیمیایی جوجه‌های گوشتی در طی مسمومیت با آفلاتوکسین بیان کردند تحلیل سلول‌های کبدی و آزاد شدن آنزیم‌ها به سرم ممکن است سبب افزایش آنزیم آلانین آمینوترانسفراز شود. محققین مختلفی (۴،۲) بیان کردند که آفلاتوکسین در ۱، ۵، ۱ و ۲ میلی‌گرم در کیلوگرم خوراک سبب افزایش اسپاراتات

آسیب بافت کبدی در اثر آفلاتوکسین موجب آزاد شدن ALT و AST به سرم و افزایش آن‌ها شده است. اطلاعات جدول ۳ افزایش معنی‌داری در ALT و AST در گروه‌های تیمار شده با آفلاتوکسین را نشان می‌دهد. این نتایج با نتایج فعالیت افزایش یافته ALT سرمی در جوجه‌های گوشتی (۳) و بلدرچین‌های ژاپنی (۱۷) هماهنگ است. جاسار و سین (۱۴)

تشکیل هیدروکسی پراکسید را به تعویق می‌اندازند (۷). بنابراین به نظر می‌رسد که اثرات فارماکولوژیکی و اثرات محافظ کبدی آن‌ها هم‌چنین می‌تواند ناشی از فعالیت آنتی‌اکسیدانی بوده که به طور عمده ناشی از توانایی در حذف رادیکال‌های آزاد یا ممانعت از پراکسیداسیون لیپیدی است. با توجه به توانایی عصاره آبی گیاه آویشن دناپی در کاهش اثرات منفی آفلاتوکسین در بلدرچین‌ها، لذا پیشنهاد می‌شود در آزمایش‌های بعدی ترکیبات مؤثر موجود در عصاره آبی آویشن دناپی شناسایی شود تا به صورت کارآمدتر و علمی، راهکارهای عملی برای تجزیه و کاهش آفلاتوکسین در مواد خوراکی پیشنهاد شود.

تشکر و قدردانی

هزینه و امکانات مورد استفاده در این پژوهش از محل اعتبارات معاونت پژوهشی دانشگاه تهران تأمین شده است که بدین وسیله نگارندگان مراتب قدردانی خود را ابراز می‌دارند.

آمینوترانسفراز می‌شود. ریزوی و همکاران (۲۸) اثرات آفلاتوکسین را بر روی وظایف کبدی در جوجه‌های گوشتی مورد مطالعه قرار دارند در این تحقیق غلظت سرمی AST افزایش داشت. مانی و همکاران (۱۸) سطوح صفر و ۰/۲ میلی‌گرم آفلاتوکسین B₁ در کیلوگرم جیره را در سه سویه جوجه گوشتی تجاری به کار بردند و افزایش سطح آنزیم آسپارات آمینوترانسفراز را گزارش کردند که نتایج ما با این نتایج هم‌خوانی دارد. افزودن عصاره آبی آویشن توانست آسیب کبدی ناشی از آفلاتوکسین را کاهش دهد و از افزایش آنزیم‌های آلانین آمینوترانسفراز و آسپارات آمینوترانسفراز در سرم جلوگیری کند، هم‌چنین در مورد آویشن این نکته باید مورد توجه قرار گیرد که تیمول و کارواکرول که در آن یافت می‌شوند، فعالیت آنتی‌اکسیدانی نیرومندی را نشان می‌دهند که فعالیت آنتی‌اکسیدانی بالای تیمول، ناشی از حضور گروه‌های هیدروکسیل فنولیک در آن است که به عنوان دهنده هیدروژن به پراکسی رادیکال‌هایی عمل می‌کنند که در طول مرحله نخست در اکسیداسیون چربی تولید می‌شوند، بنابراین

منابع

- Applegate, T.J., G. Schatzmayr, K. Pricket, C. Troche and Z. Jiang. 2009. Effect of aflatoxin culture on intestinal function and nutrient loss in laying hens. *Poultry Science*, 88: 1235-1241.
- Aravind, K.L., V.S. Patil, G. Davegowda, B. Umakantha and S.P. Ganpule. 2003. Efficacy of esterified glucomannan to counteract mycotoxicosis in naturally contaminated feed on performance and serum biochemical and hematological parameters in broilers. *Poultry Science*, 82: 571-576.
- Bintvihok, A. and S. Kositcharoenkul. 2006. Effect of dietary calcium propionate on performance, hepatic enzyme activities and aflatoxin residues in broilers fed a diet containing low levels of aflatoxin B₁. *Toxicology*, 47: 41-46.
- Chattopadhyay, S.K., P.K. Taskar, O. Schwabe, Y.T. Das and H.D. Brown. 1985. Clinical and biochemical effects of aflatoxin in feed ration of chicks. *Cancer Biochemistry Biophysics*, 8: 67-75.
- Demir, E., S. Sarica, M.A. Ozcan and M. Suicmez. 2005. The use of natural feed additives as alternative to an antibiotic growth promoter in boiler diets. *Archiv Fur Geflugelkunde*, 69: 110-116.
- Eaton, D.L. and J.D. Groopman. 1994. *The Toxicology of aflatoxins*. academic press, New York, 383-424.
- Farag, R.S., Z.M.A. Badi, F.M. Hewedi and G.S.A. El-Baroty. 1989. Antioxidant activity of some spice essential oils on linoleic acid oxidation in aqueous media. *Journal of the American Oil Chemists' Society*, 66: 792-799.
- Gorran, A., M. Farzaneh, M. Shivazad, M. Rezaeian and A.R. Ghassempour. 2013. Aflatoxin B₁-reduction of *aspergillusflavus* by three medicinal plants (*Lamiaceae*). *Food Control*, 31: 218-223.
- Gowda, N.K.S., D.R. Ledoux, G.E. Rottinghaus, A.J. Bermudez and Y.C. Chen. 2008. Efficacy of turmeric (*Curcuma longa*), containing a known level of curcumin and a hydrated sodium calcium aluminosilicate to ameliorate the adverse effects of aflatoxin in broiler chicks. *Poultry science*, 87: 1125-1130.
- Hema, R., S. Kumaravel and A. Sivasubramanian. 2010. Antimicrobial activity of some of the indian spices against food borne pathogens. *New York Science Journal*, 3: 191-193.
- Hsieh, D.P.H. 1979. Basic metabolic effects of mycotoxins in interactions of mycotoxins in animal production. *Proc. Symp* 43-55 pp., Washington, DC.
- Hussain, Z., M.Z. Khan and Z.U. Hassan. 2008. Production of aflatoxins from *aspergillusflavus* and acute aflatoxicosis in young broiler chicks. *Pakistan Journal of Agricultural Sciences*, 45: 95-102.
- Jamroz, D., T. Wertelecki, M. Houszka and C. Kamel. 2006. Influence of diet type on the inclusion of plant origin active substances on morphological and histochemical characteristics of the stomach and jejunum walls in chicken. *Journal of Animal Physiology and Animal Nutrition*, 90: 255-268.
- Jassar, B.S. and B. Singh. 1993. Biochemical changes in experimental aflatoxicosis in broiler chickens. *Indian Journal of Animal Science*, 63: 847-848.
- López, C., L. Ramos, S. Rámada, L. Bulácio and J. Pérez. 2001. Distribution of aflatoxin m1 in cheese obtained from milk artificially contaminated. *International Journal Food Microbiology*, 64: 211-215.
- Luna, L.G. 1968. *Manuel of histologic staining methods of the armed forces institute of anthology*, third ed. McGraw-Hill, New York.

17. Madheswaran, R., C. Balachandran and B. Murali Manohar. 2004. Influence of dietary culture material containing aflatoxin and t₂ toxin on certain serum biochemical constituents in Japanese Quail. *Mycopathologia*, 158: 337-341.
18. Mani, K., K. Sundaresan and K. Viswanathan. 2000. Performance of commercial broiler strains under experimental aflatoxicosis. *Indian Journal Poultry Science*, 35: 176-180.
19. McGavin, M.O., W.W. Cartton and J.F. Zachary. 2001. *Thomsons special veterinary pathology*. 3th. ed., Mosby, St. Louis, USA, 110 pp.
20. Merkle, J.W., R.J. Maxwell, J.G. Phillips and W.E. Huff. 1987. Hepatic fatty acid profiles in aflatoxin-exposed broilers chickens. *Poultry Science*, 66: 59-67.
21. Mirabolfathi, M. 2009. Proceedings of the Mycotoxin contamination of cereals and nuts in Iran. 18th Iranian Plant Protection Congress, 32-36 pp., Hamadan, Iran.
22. Namkung, H., M. Li, J. Gong, H. Yu, M. Cottrill and C.F.M. De Lange. 2004. Impact of feeding blends of organic acids and herbal extracts on growth performance, gut microbiota and digestive function in newly weaned pigs. *Candain Journal Animal Science*, 84: 697-704.
23. Park, D.L. 1993. Controlling Aflatoxin in Food and Feeds. *Food Technology*, 47: 92-96.
24. Raju, M.V.L.N. and G. Devegowda. 2000. Influence of esterified-glucomannan on performance and organ morphology, serum biochemistry and hematology in broilers exposed to individual and combined mycotoxicosis (Aflatoxin, Ochratoxin and T-2 Toxin). *British Poultry Science*, 41: 640-650.
25. Rasooli, I. and M.R. Abyaneh. 2004. Inhibitory Effects of *thyme* oils on growth and aflatoxin production by *Aspergillus parasiticus*. *Food Control*, 15: 479-483.
26. Razzaghi-Abyaneh, M., M. Shams-Ghahfarokhi, T. Yoshinari, M.B. Rezaee, K. Jaimand, H. Nagasawa and S. Sakuda. 2008. Inhibitory effects of *saturejahortensis* l. essential oil on growth and aflatoxin production by *Aspergillus parasiticus*. *International Journal of Food Microbiology*, 123: 228-233.
27. Reddy, K.R.N., C.S. Reddy and K. Muralidharan. 2009. Potential of botanicals and biocontrol agents on growth and aflatoxin production by *Aspergillus flavus* Infecting Rice Grains. *Food Control*, 20: 173-178.
28. Rizvi, A.V.R., A.R. Shakoori and S.M. Rizvi. 1990. Aflatoxin Contamination of Commercial Poultry Feeds in Punjab. *Pakistan Journal of Zoology*, 22: 387-398.
29. SAS. 1990. *User's Guide*. Release 92, Cary, NC, USA, SAS Institute Inc.
30. Shotwell, O.L., C.V. Hesseltine, R.D. Stubblefield and W.G. Sorenson. 1966. Production of Aflatoxin on Rice. *Applied Microbiology*, 14: 425-429.
31. Sinha, K.K. and D. Bhatnagar. 1998. *Mycotoxin in Agriculture and Food Safety*. Marcel Dekker. Inc. New York, 511 pp.
32. Trucksess, M.W., L. Stoloff, K. Young, R.D. Wyatt and B.L. Miller. 1983. Aflatoxicol and aflatoxins B₁ and M₁ in Eggs and Tissues of Laying Hens Consuming Aflatoxin-Contaminated Feed. *Poultry Science*, 62: 2176-2182.
33. Wan, X.L., Z.B. Yang, W.R. Yang, S.Z. Jiang, G.G. Zhang, S.L. Johnston and F. Chi. 2013. Toxicity of Increasing Aflatoxin B₁ Concentrations from Contaminated Corn with or without clay Adsorbent Supplementation in Ducklings. *Poultry Science*, 92: 1244-1253.
34. Yang, J.1., F. Bai₁, X. Lv. Zhang, S. Bai, L.X. Zhao, X. Peng, Y. Li. Ding and J. Zhang. 2012. Effects of Feeding Corn Naturally Contaminated with AFB₁ and AFB₂ on Performance and Aflatoxin Residues in Broilers. *Czech Journal Animal Science*, 57: 506-515.
35. Yunus, A.W., E. Razzazi-Fazeli and J. Bohm. 2011. Aflatoxin B₁ in Affecting Broiler's Performance, Immunity and Gastrointestinal Tract: A Review of History and Contemporary Issues. *Toxins*, 3: 566-590.

Efficacy of Aqueous Extract of *Thymus Daenensis* to Ameliorate the Adverse Effects of Aflatoxin in *Japanese Quail*

Akbar Gorran¹, Mahmud Shivazad² and Maryam Rezaeian²

1- Graduated Ph.D. Student, University of Tehran
(Corresponding author: a_gorran2003@yahoo.com)

2- Professor, University of Tehran

Received: September 13, 2014 Accepted: July 12, 2015

Abstract

This study evaluated the efficacy of aqueous extract of *Thymus daenensis* to ameliorate the adverse effects of aflatoxin B1 (AFB1) in *Japanese quail*. The experiment was conducted as a 2×2 factorial arrangement in a completely randomized design with two levels of aflatoxin (0 and 500 µg/kg) and two levels of aqueous extract of *T. daenensis* (0 and 2000 mg/kg). Each of the 4 dietary treatments was fed to five replicate cages (4 birds/cage) from 24 to 45 days of age. The results showed that Aflatoxin and extract did not have any effect on the histo-morphology of jejunum of birds ($P > 0.05$). Aflatoxin significantly increased relative weight of liver. Observation of liver microscopy showed that hepatocytes fat content was increased. Extract significantly decreased relative weight of liver. There was an interaction between aflatoxin and extract on relative weight of liver ($P < 0.01$), so that negative effect of aflatoxin on relative weight of liver was significantly decreased in birds offered diet with extract. Aflatoxin B1 significantly increased alanine aminotransferase and aspartate aminotransferase, but extract significantly decreased alanine aminotransferase and aspartate aminotransferase. There was an interaction between aflatoxin and extract on above enzymes ($P < 0.05$), so that serum alanine aminotransferase and aspartate aminotransferase were decreased in birds offered diets with aflatoxin and extract. In conclusion, our results showed that addition of aqueous extract of *Thymus daenensis* reduced the adverse effects produced by the presence of AFB1 in *Japanese quail* diets.

Keywords: Aflatoxin, Aqueous extract of *Thymus daenensis*, *Japanese quail*, Medicinal plants