

Research Paper

## The Comparative Effect of two Toxin Binders on the Growth performance, Liver Health, Intestinal Morphology, and Serum Parameters of Broiler Chickens

Asrin Abdollahi<sup>1</sup>, Shahpour Kheirabadi<sup>2</sup>, Mohammad Latifi<sup>3</sup> and Pardis Sadat Mirseid<sup>3</sup>

1- Department of Animal Science, College of Agriculture, University of Kurdistan, Sanandaj, Iran

2- Department of Animal Science, College of Agriculture and Natural Resources, University of Tehran, Karaj, Iran,  
(Corresponding author: sh.kheirabadi.can@gmail.com)

3- Department of Animal Science, College of Agriculture and Natural Resources, University of Tehran, Karaj, Iran

4- Protein Research Center, Shahid Beheshti University, Tehran, Iran

Received: 12 April, 2025

Revised: 15 July, 2025

Accepted: 22 August, 2025

### Extended Abstract

**Background:** Mycotoxins are secondary and toxic metabolites produced by filamentous fungi, which will have harmful effects on the health of animals, birds, and humans by contaminating human and animal feed. Mycotoxins are present in many livestock and poultry feeds, such as grains, and their contamination is inevitable, especially in humid conditions. Consumption of mycotoxin-contaminated feed leads to reduced nutrient absorption, performance, weakening of the immune system, liver failure, increased susceptibility to diseases, and economic losses in the poultry industry. Controlling mycotoxin pollution requires economical detoxification methods. Today, the most common and widely used method in the poultry industry to control and treat mycotoxicosis is to add mycotoxin absorbents (toxin binders) to feed, which simply remove mycotoxins from the body and the digestive system, and finally they are excreted with feces. Therefore, this study aimed to investigate and compare the effectiveness of two different products, one with a new formulation and the other a commercial toxin binder available in the market to reduce the effects of mycotoxins on performance, biochemical parameters of blood serum, internal organs, ileum microbiome population, intestinal morphology and liver histopathology in broiler chickens.

**Methods:** The experiment was conducted in 42 days during three rearing periods of 1-10, 11-23, and 24-42 days of age. To carry out the experiment, a total of 360 one-day-old male broilers of the Ross 308 strain were distributed in a completely randomized design with four treatments and six replications (15 chickens per replication). The experimental diets were formulated based on the Ross broiler nutrient requirements guide (2019), which included 1) a control diet (CON), 2) a mycotoxin-contaminated diet (MYC), 3) a mycotoxin-contaminated diet + 0.2% new toxin binder (MYC + NToxiB), and 4) a mycotoxin-contaminated diet + 0.2% commercial binder toxin (MYC + CToxiB). To prepare the contaminated corn, water was added to ground corn such that its moisture content reached 20% and was then kept at 25-28 °C and a humidity of 65-80% until clearly observing mold growth. Finally, the corn contaminated with mycotoxins was dried in air. To prepare contaminated diets with mycotoxins, half of corn in the diets was replaced with contaminated corn. Feed and water were fed freely, and feed was fed in the form of flour.

**Results:** Adding mycotoxin-contaminated corn to the feedstuff of broiler chickens significantly reduced the average body weight at 24 and 42 days of age, and reduced body weight gain at the ages of 24-42 and 1-42 days. The contaminated diet with no toxin binder reduced average feed intake at the age of 24-42 days, and a significant increase in the feed conversion ratio was observed at the ages of 1-10, 24-42, and 1-42 days ( $P \leq 0.05$ ). The addition of contaminated corn to the feed caused a significant increase in serum ALT, ALP, and CRP compared to the control and the other experimental treatments ( $P \leq 0.05$ ). However, the effect of experimental groups was not significant on total protein, albumin, cholesterol, triglyceride, and glucose concentrations of serum. The relative weight of the internal organs was not affected by different treatments, except for the weights of liver, heart, and bursa of Fabricius, which increased in the chicks fed by the contaminated feed. The weights of these organs did not differ in the groups that received the toxin binder compare to the control. Liver tissue lesions and decomposition were observed in the liver sections of chickens fed with mycotoxin-contaminated feed. Feeding the contaminated diet to



broiler chicks caused a significant increase in coliform bacteria count compared to the control and the other experimental treatments ( $P \leq 0.05$ ) but lactic acid bacteria were not affected. Contaminated corn addition to the feed of broilers significantly decreased the health status of intestinal villus ( $P \leq 0.05$ ). As a result, mycotoxin-contaminated feed decreased the villus height of the duodenum and jejunum, decreased the villus surface area of the jejunum and ileum, and increased crypt depth in the duodenum and ileum ( $P \leq 0.05$ ).

**Conclusion:** While the consumption of mycotoxin-contaminated diet by broilers decreased growth performance and their health, the addition of both types of toxin binders to the contaminated diet reduced the adverse effects of mycotoxins and improved performance, liver health, and intestine morphology. Moreover, this modification adjusted the ileum microbial population of broiler chickens. However, the new toxin binder showed better effects in changing some parameters, including improving feed intake, the feed conversion ratio, and liver enzyme activity.

**Keywords:** Broiler, Liver health, Morphology, Performance, Toxin binder

**How to Cite This Article:** Abdollahi, A., Kheirabadi, Sh., Latifi, M., & Mirseied, P. S. (2025). The Comparative Effect of two Toxin Binders on the Growth performance, Liver Health, Intestinal Morphology, and Serum Parameters of Broiler Chickens. *Res Anim Prod*, 16(4), 148-163. DOI: 10.61882/rap.2025.1510

## مقاله پژوهشی

## اثر مقایسه‌ای دو نوع توکسین بایندر بر عملکرد رشد، سلامت کبد، مورفولوژی روده و فراسنجه‌های سرمی جوجه‌های گوشتی

اسرین عبداللہی<sup>۱</sup>، شاهپور خیرآبادی<sup>۱،۲</sup>، محمد لطیفی<sup>۳</sup>، پردیس السادات میرسید<sup>۴</sup>

۱- گروه علوم دامی، دانشکده کشاورزی، دانشگاه کردستان، سنندج، ایران

۲- گروه علوم دامی، دانشکده کشاورزی و منابع طبیعی، دانشگاه تهران، کرج، البرز، ایران، (نویسنده مسؤل: sh.kheirabadi.can@gmail.com)

۳- گروه علوم دامی، دانشکده کشاورزی و منابع طبیعی، دانشگاه تهران، کرج، ایران

۴- مرکز تحقیقات پروتئین، دانشگاه شهید بهشتی، تهران، ایران

تاریخ پذیرش: ۱۴۰۴/۰۵/۳۱

تاریخ ویرایش: ۱۴۰۴/۰۴/۲۴  
صفحه ۱۴۸ تا ۱۶۳

تاریخ دریافت: ۱۴۰۴/۰۱/۲۳

## چکیده مبسوط

**مقدمه و هدف:** مایکوتوکسین‌ها متابولیت‌های ثانویه و سمی هستند که توسط قارچ‌های فیلانتوس (*Filamentous fungi*) تولید می‌شوند و با آلوده کردن خوراک انسان و دام اثرات مضر بر سلامت حیوانات، پرندگان و انسان خواهند داشت. مایکوتوکسین‌ها در بسیاری از خوراکی‌های دام و طیور مانند غلات وجود دارند و آلودگی آن‌ها به خصوص در شرایط مرطوب اجتناب‌ناپذیر است. مصرف خوراک آلوده به مایکوتوکسین منجر به کاهش جذب مواد مغذی، کاهش عملکرد، تضعیف سیستم ایمنی، تحلیل کبد، افزایش حساسیت به بیماری‌ها و زیان‌های اقتصادی در صنعت طیور می‌شود. کنترل آلودگی مایکوتوکسین‌ها نیازمند روش‌های اقتصادی سم‌زدایی است. در حال حاضر، رایج‌ترین و پرکاربردترین روش در صنعت طیور برای کنترل و درمان مایکوتوکسیکوز، افزودن مواد جاذب مایکوتوکسین (توکسین بایندها) به خوراک است که به سادگی مایکوتوکسین‌ها را از بدن و دستگاه گوارش خارج می‌کنند و در نهایت همراه با مدفوع دفع می‌شوند. بنا بر این، این مطالعه با هدف بررسی و مقایسه اثربخشی دو محصول مختلف، یکی با فرمولاسیون جدید و دیگری یک توکسین بایندر تجاری موجود در بازار در کاهش اثرات مایکوتوکسین‌ها بر عملکرد، پارامترهای بیوشیمیایی سرم‌خون، اوزان ارگان‌های داخلی، جمعیت میکروبی ایلئوم، وضعیت مورفولوژی روده و هیستوپاتولوژی کبد در جوجه‌های گوشتی انجام شد.

**مواد و روش‌ها:** آزمایش در طی ۴۲ روز و در سه دوره پرورش ۱ تا ۱۰، ۱۱ تا ۲۳ و ۲۴ تا ۴۲ روزگی انجام شد. برای اجرای آزمایش، تعداد ۳۶۰ قطعه جوجه گوشتی در یک‌روزه سویه راس ۳۰۸ در قالب طرح کاملاً تصادفی بین چهار تیمار و شش تکرار (۱۵ قطعه جوجه در هر تکرار) توزیع شدند. جیره‌های آزمایشی بر اساس راهنمای نیازهای تغذیه‌ای جوجه‌های گوشتی راس (۲۰۱۹) فرموله شدند که شامل (۱) جیره شاهد (CON)، (۲) جیره آلوده به مایکوتوکسین (MYC) (۳) جیره آلوده به مایکوتوکسین + ۰/۲ درصد توکسین بایندر جدید (MYC + NToxiB) (۴) جیره آلوده به مایکوتوکسین + ۰/۲ درصد توکسین بایندر تجاری (MYC + CToxiB) بودند. برای آماده‌سازی ذرت آلوده، به ذرت آسیاب‌شده آب اضافه شد به‌گونه‌ای که رطوبت آن به ۲۰ درصد رسید و در دمای ۲۵-۲۸ درجه سانتی‌گراد و رطوبت ۶۵-۸۰ درصد نگهداری شد تا رشد کپک به‌وضوح مشاهده شد. در نهایت، ذرت آلوده به مایکوتوکسین در هوا خشک شد. در ادامه، برای تهیه جیره‌های آلوده به مایکوتوکسین، نیمی از ذرت جیره‌های آزمایشی با ذرت آلوده جایگزین شد. دسترسی به خوراک و آب آزاد و خوراک به‌صورت آزادی تغذیه شد.

**یافته‌ها:** افزودن ذرت آلوده شده به مایکوتوکسین به خوراک جوجه‌های گوشتی به‌صورت معنی‌داری موجب کاهش وزن بدن در ۲۴ و ۴۲ روزگی و افت افزایش وزن بدن در سنین ۲۴ تا ۴۲ و ۱ تا ۴۲ روزگی شد ( $P \leq 0.05$ ). همچنین، جیره‌های آلوده بدون توکسین بایندر موجب کاهش متوسط مصرف خوراک در سن ۲۴ تا ۴۲ روزگی و افزایش معنی‌دار ضریب تبدیل خوراک در سنین ۱ تا ۱۰، ۱ تا ۲۴ و ۴۲ تا ۱ روزگی گردید ( $P \leq 0.05$ ). افزودن ذرت آلوده به خوراک موجب افزایش معنی‌دار ALT، ALP و CRP سرم در مقایسه با شاهد و سایر تیمارهای آزمایشی شد ( $P \leq 0.05$ )، اما اثر گروه‌های آزمایشی بر غلظت‌های پروتئین کل، آلبومین، کلسترول، تری‌گلیسرید و گلوکز سرم معنی‌دار نبود ( $P > 0.05$ ). وزن نسبی اندام‌های داخلی تحت تأثیر تیمارهای مختلف قرار نگرفت، به‌جز وزن‌های کبد، قلب و بورس فابریسیوس که در جوجه‌های تغذیه‌شده با خوراک آلوده افزایش یافتند ( $P \leq 0.05$ ) اما اوزان این اندام‌ها در گروه‌های دریافت‌کننده توکسین بایندر با گروه شاهد تفاوتی نداشتند ( $P > 0.05$ ). ضایعات و تحلیل بافت کبد در مقاطع بافت کبد جوجه‌های تغذیه‌شده با خوراک آلوده به مایکوتوکسین مشاهده شدند. تغذیه جوجه‌های تغذیه‌شده با جیره آلوده موجب افزایش معنی‌داری در تعداد باکتری‌های کلی‌فرم نسبت به تیمار شاهد و سایر تیمارهای آزمایشی شد ( $P \leq 0.05$ ) اما تعداد باکتری اسیدلاکتیک تحت تأثیر قرار نگرفت ( $P > 0.05$ ). افزودن ذرت آلوده به خوراک جوجه‌های گوشتی موجب کاهش معنی‌دار در وضعیت سلامت پرزهای روده شد ( $P \leq 0.05$ ) و خوراک آلوده به مایکوتوکسین موجب کاهش ارتفاع پرزها در دودنوم و ژژونوم، کاهش سطح پرزها در ژژونوم و ایلئوم و افزایش عمق کریپت در دودنوم و ایلئوم شد ( $P \leq 0.05$ ).

**نتیجه‌گیری:** در حالی که مصرف جیره آلوده به مایکوتوکسین توسط جوجه‌های گوشتی موجب کاهش عملکرد رشد و سلامت آن‌ها شد، افزودن هر دو نوع توکسین بایندر به جیره آلوده اثرات نامطلوب مایکوتوکسین‌ها را کاهش داد و عملکرد، سلامت کبد و مورفولوژی روده را بهبود بخشید؛ همچنین، موجب تعدیل جمعیت میکروبی ایلئوم جوجه‌های گوشتی گردید. با این حال، توکسین بایندر جدید در برخی از فراسنجه‌ها مانند بهبود مصرف خوراک، ضریب تبدیل خوراک و فعالیت آنزیم‌های کبدی اثرات بهتری داشت.

**واژه‌های کلیدی:** توکسین بایندر، سلامت کبد، جوجه گوشتی، عملکرد، مورفولوژی

## مقدمه

(Iyayi et al., 2008). از آن‌جا که اکوسیستم روده محل هضم خوراک و همچنین دفاع میزبان است، به‌طور مداوم در معرض پاتوژن‌ها و آلاینده‌های مواد خوراکی با کیفیت پایین قرار دارد (Van den Bogaard et al., 2001). آلاینده‌ها و عوامل بیماری‌زا با منشأ مواد غذایی با کیفیت پایین می‌توانند رشد و

صنعت طیور به‌عنوان یک صنعت با فعالیت اقتصادی مهم در سراسر جهان بسیار مورد توجه قرار گرفته است و بزرگ‌ترین چالش در این صنعت دسترسی به خوراک با کیفیت است

شود (Gowda *et al.*, 2008; Rezar *et al.*, 2007). مطالعات پیشین نشان داده‌اند که افزودن آفلاتوکسین به جیره جوجه‌های گوشتی غلظت سرمی برخی از پارامترهای بیوشیمیایی خون را تغییر می‌دهد که به‌عنوان شاخص آفلاتوکسیکوز در نظر گرفته می‌شود (Basmacioglu *et al.*, 2005). همچنین، آفلاتوکسین عمق کریپت را در پرزهای روده افزایش می‌دهد (Applegate *et al.*, 2009). آفلاتوکسین‌های B<sub>1</sub> و M<sub>1</sub> نسبتاً پایدار هستند و گزارش شده است که در انواع گونه‌های جانوری، در بافت‌های حیوانات و محصولات آن‌ها مانند گوشت، تخم‌مرغ و شیر یافت می‌شوند (Edrington *et al.*, 1997). علاوه بر این، سرکوب‌کننده‌های قوی سیستم ایمنی هستند و حساسیت پرندگان را به بسیاری از عفونت‌های ثانویه همراه با سایر پاتوژن‌های باکتریایی، قارچی و ویروسی افزایش می‌دهند (Lawal & Bolu, 2014). مطالعه یونس و همکاران (Yunus *et al.*, 2009) همبستگی بالا بین شیوع بیماری نیوکاسل و آلودگی آفلاتوکسین را در جوجه‌های گوشتی می‌نشان داد. با توجه به نتایج مختلف، بدیهی است که سطح و زمان قرارگرفتن در معرض مایکوتوکسین‌ها هر دو بر میزان کاهش عملکرد و یا علائم تأثیر می‌گذارند.

از آنجایی که آلودگی خوراکی‌ها و تولیدات پروتئینی آن‌ها اجتناب‌ناپذیر است، تحقیقات گسترده‌ای برای مقابله با مایکوتوکسیکوز توسط استراتژی‌های تغذیه‌ای، شیمیایی، فیزیکی یا بیولوژیکی انجام شده‌اند (Barati *et al.*, 2018; Murugesan *et al.*, 2015; Rotimi *et al.*, 2017). آلودگی مایکوتوکسین نیاز به روش‌های سم‌زدایی با صرفه اقتصادی دارد که فقط تعداد کمی کاربرد عملی دارند (Kolossova & Stroka, 2012). در حال حاضر، رایج‌ترین و پرکاربردترین روش در صنعت طیور برای مهار و درمان مایکوتوکسیکوز در حیوانات، کاهش جذب آن‌ها از طریق افزودن مواد جاذب مایکوتوکسین (توکسین بایندر) به خوراک است که به سادگی مایکوتوکسین‌ها را از دستگاه گوارش حذف می‌کنند در نهایت به‌همراه مدفوع دفع می‌شوند (Mahmood *et al.*, 2017). توکسین بایندرها به‌طور معمول از ترکیبات آلی (میکروبی) یا معدنی (عمدتاً کانی‌های رسی) تشکیل شده‌اند (Wan *et al.*, 2013). اگرچه مدیریت این ترکیبات و فرمولاسیون آن می‌تواند بر کارایی آن اثر داشته‌باشد. توکسین بایندر جدید یک محصول بر پایه دیواره مخمر است که با اتصال به پاتوژن‌ها و مایکوتوکسین‌ها اثر خود را اعمال می‌کند (Wade *et al.*, 2018). با توجه به این که امروزه بسیاری از محصولات تجاری موجود در بازارهای داخلی ادعا می‌کنند که محصول آن‌ها توانایی جذب سموم قارچی را دارند، این مطالعه با هدف بررسی و مقایسه اثربخشی دو محصول مختلف، یکی با فرمولاسیون جدید و دیگری یک توکسین بایندر تجاری موجود در بازار، در کاهش اثرات مایکوتوکسین‌ها بر عملکرد، فراسنجه‌های بیوشیمیایی سرم خون، ارگان‌های داخلی بدن، هیستوپاتولوژی کبد، جمعیت میکروبی ایلئوم و مورفولوژی روده در جوجه‌های گوشتی انجام گرفت.

ایمنی را در پرندگان کاهش دهند (El Miniawy *et al.*, 2015; Marin & Taranu, 2014). مایکوتوکسین‌ها متابولیت‌های ثانویه و سمی تولیدشده توسط قارچ‌های فیلامنتوس هستند و با آلوده کردن خوراک انسان و حیوان اثرات مضر بر سلامت حیوانات، پرندگان و انسان خواهند داشت (Khan *et al.*, 2017). تاکنون، بیش از ۵۰۰ نوع از مایکوتوکسین‌ها شناسایی شده‌اند. آن‌ها در بسیاری از خوراکی‌های دام مانند غلات و علوفه وجود دارند و تقریباً آلودگی خوراک به آن‌ها به‌خصوص در شرایط هوای مرطوب اجتناب‌ناپذیر است (Nemati *et al.*, 2015). مایکوتوکسیکوز مسمومیت ناشی از مصرف غذاهای حاوی مایکوتوکسین (عمدتاً آفلاتوکسین) است که اگرچه عفونی و مسری نیست اما می‌تواند منجر به خسارت اقتصادی عظیم در سراسر جهان برای سلامت انسان، حیوانات و تجارت کشاورزی شود (Barati *et al.*, 2018; Wade *et al.*, 2018). علاوه بر این، غذا و خوراک اغلب به‌طور هم‌زمان با دو یا چند مایکوتوکسین آلوده می‌شوند و فعل و انفعالات آن‌ها ممکن است اثرات هم‌افزایی داشته‌باشد (Resanovic & Sinovec, 2006). مصرف مواد غذایی و خوراکی‌های آلوده به مایکوتوکسین منجر به کاهش جذب مواد مغذی (Verma *et al.*, 2004)، کاهش عملکرد، ضعف سیستم ایمنی (Richard, 2007)، افزایش حساسیت به بیماری‌های عفونی و انگلی (Ma *et al.*, 2015) و مشکلات جدی تولید مثل (Song *et al.*, 2023) می‌شود که متعاقباً منجر به زیان‌های اقتصادی در صنعت طیور خواهد شد (Wade *et al.*, 2018).

آفلاتوکسین، اکرآتوکسین، فومونیسین و زیرالونون مهم‌ترین آلاینده‌ها در خوراک طیور هستند (Saleemi *et al.*, 2017). آفلاتوکسین‌ها به‌عنوان عامل اصلی زیان اقتصادی در صنعت پرورش طیور شناخته شده‌اند. آفلاتوکسین B<sub>1</sub> (AFB<sub>1</sub>) تولیدشده توسط اسپرژیلوس فلاووس (*Aspergillus flavus*) و اسپرژیلوس پارازیتیکوس (*Aspergillus parasiticus*) خطرناک‌ترین و شایع‌ترین مایکوتوکسین است (Prathivadi, Bayankaram & Sellamuthu, 2016; Saleemi *et al.*, 2015). در این راستا، محمود و همکاران (Mahmood *et al.*, 2017) اثرات منفی AFB<sub>1</sub> بر عملکرد رشد، پاسخ‌های ایمنی و پروفایل لیپیدی سرم خون را در بلدرچین‌های ژاپنی گزارش نمودند. مطالعه‌ای توسط دیرسژانت لی و همکاران (Dersjant-Li *et al.*, 2003) نشان داد که هر میلی‌گرم AFB<sub>1</sub> در کیلوگرم جیره غذایی باعث ۵ درصد کاهش عملکرد رشد جوجه‌های گوشتی شد. راجو و دیواگودا (Raju & Devegoda, 2002) کاهش ۲۱ درصدی در وزن بدن جوجه‌های گوشتی که ۳۰۰ میکروگرم AFB<sub>1</sub> را در کیلوگرم خوراک خود دریافت کردند گزارش نمودند. همین‌طور، تیدیسکو و همکاران (Tedesco *et al.*, 2004) کاهش ۱۰ درصدی در افزایش وزن جوجه‌های گوشتی که ۲۸ روز یا ۰/۸ میلی‌گرم AFB<sub>1</sub> در کیلوگرم خوراک تغذیه‌شده بودند را گزارش نمودند. در سطوح بالاتر از ۳ میلی‌گرم AFB<sub>1</sub> در کیلوگرم خوراک، ۱۱ درصد کاهش در وزن نهایی بدن توسط والدیویا و همکاران (Valdivia *et al.*, 2001) گزارش شد. همچنین، خوراک آلوده به آفلاتوکسین ممکن است باعث تغییرات بیوشیمیایی و فیزیولوژیک در کبد

## مواد و روش‌ها خوراک‌دهی

این آزمایش در واحد صنعتی شهر قروه در جزین واقع در استان همدان انجام شد. آزمایش با استفاده از ۳۶۰ قطعه جوجه گوشتی نر سویه راس ۳۰۸ در قالب طرح کاملاً تصادفی با استفاده از چهار تیمار و شش تکرار (۱۵ قطعه جوجه در هر تکرار) به مدت ۴۲ روز و در طی سه مرحله پرورش ۱ تا ۱۰ روزه، ۱۱ تا ۲۳ روزه و ۲۴ تا ۴۲ روزگی انجام گرفت. جوجه‌های گوشتی به طور تصادفی در ۲۴ قفس یک طبقه (۱۵۰ × ۱۴۰ سانتی‌متر مربع) شماره‌گذاری شده مجهز به دانخوری دستی و آبخوری نیپل توزیع شدند. خوراک و آب به صورت آزاد و خوراک به صورت آردی تغذیه شد.

برای تهیه جیره‌های آلوده به مایکوتوکسین از روش چی و همکاران (Che *et al.*, 2010) استفاده شد که در آن نیمی از ذرت جیره با ذرت آلوده به مایکوتوکسین جایگزین شد. برای تهیه ذرت آلوده، به ذرت آسیاب‌شده آب اضافه شد به نحوی که رطوبت آن به ۲۰ درصد رسانده شد و در شرایط دمایی ۲۵ تا ۲۸ درجه سلسیوس و رطوبت ۶۵ تا ۸۰ درصد نگهداری شد تا زمانی که رشد کپک به طور واضح مشاهده شد. در نهایت، ذرت آلوده به مایکوتوکسین‌ها در هوا خشک، مخلوط و برای تشخیص غلظت AFB<sub>1</sub> نمونه‌برداری شد. محتوای AFB<sub>1</sub> در ذرت آلوده با استفاده از کروماتوگرافی مایع با کارایی بالا با روش گرویس و همکاران (Groves *et al.*, 1999) تعیین شد. جیره‌های آزمایشی براساس راهنمای نیازهای تغذیه‌ای جوجه گوشتی راس، ۲۰۱۹ فرموله شدند که شامل (۱) جیره شاهد، (۲) جیره آلوده به مایکوتوکسین (۳) جیره آلوده به مایکوتوکسین + ۰/۲ درصد توکسین بایندر جدید<sup>۱</sup> و (۴) جیره آلوده به مایکوتوکسین + ۰/۲ درصد توکسین بایندر تجاری بودند. ترکیب مواد تشکیل‌دهنده و مواد مغذی جیره‌ها در جدول ۱ ارائه شده است. توکسین بایندر جدید دو جزئی و حاوی دیواره مخمر هیدرولیز شده و بتاگلوکان خالص جدا شده از دیواره مخمر بود، در حالی که فرمولاسیون توکسین بایندر تجاری چهار جزئی و حاوی بنتونیت، مخمر هیدرولیز شده، زغال فعال و آلومینوسیلیکات‌ها بود.

### عملکرد

وزن بدن جوجه‌ها (گرم) در ابتدای توزیع در قفس‌ها و سپس در ۱۱، ۲۴ و ۴۲ روزگی به صورت گروهی ثبت شد. متوسط مصرف خوراک (گرم)، افزایش وزن (گرم) و ضریب تبدیل خوراک (گرم/گرم) در طی روزهای ۱ تا ۱۰، ۱۱ تا ۲۳ و ۲۴ تا ۴۲ روز و کل دوره پرورش (۴۲-روز) اندازه‌گیری شد. همچنین، تمام تلفات به همراه وزن لاشه و روز تلف شدن پرنده ثبت شدند و براساس آن، تصحیحات لازم در تعیین میانگین مصرف خوراک و ضریب تبدیل خوراک انجام گرفتند.

### فرآیندهای بیوشیمیایی سرم خون

در سن ۴۲ روزگی قبل از کشتار، از هر تکرار یک قطعه جوجه به طور تصادفی براساس میانگین وزن انتخاب و نمونه خون از ورید بازویی گرفته شد. سپس، نمونه خون در ۳۵۰۰

دور در دقیقه به مدت ۱۰ دقیقه سانتریفیوژ شد تا سرم جدا شود. سرم‌ها تا زمان انجام آزمایش‌های تکمیلی در دمای ۲۰- درجه سلسیوس نگهداری شدند. غلظت‌های پروتئین کل، آلبومین، اسید اوریک، کلسترول، تری‌گلیسیرید، گلوکز، پروتئین فعال C (C-Reactive Protein = CRP)، و آنزیم‌های کبدی آسپاراتات آمینوترانسفراز (AST)، آلانین آمینوترانسفراز (ALT) و آلکالین فسفاتاز (ALP) با استفاده از کیت‌های تجاری (از شرکت Biolabo S.A.S، فرانسه) و با استفاده از روش رنگ‌سنجی تعیین شدند.

### وزن اندام‌های داخلی

در پایان آزمایش جوجه‌هایی که قبلاً برای خون‌گیری انتخاب شده بودند، به صورت جداگانه وزن شده و پس از کشتار وزن پیش‌معه، سنگدان، کبد، قلب، طحال، پانکراس، بورس فابریسیوس، دودنوم، ژژونوم و ایلیوم ثبت شد. در نهایت تمام داده‌ها به صورت درصدی از وزن زنده بدن بیان شد.

### جمعیت میکروبی

در ۴۲ روزگی، مقدار ۱ گرم از محتوای هضمی ایلیوم جوجه‌های گوشتی کشتار شده جمع‌آوری و به آرامی در ظروف نمونه‌برداری استریل قرار داده شد. نمونه‌ها روی یخ قرار گرفتند و به سرعت برای کشت میکروبی به آزمایشگاه منتقل شدند. رقت‌های متوالی از نمونه‌ها با سرم فیزیولوژی تهیه شدند و ۲۵۰ میکرولیتر از هر رقت به پلیت حاوی آگار مک‌کانکی (Mac Conkey) برای کشت باکتری‌های کلی‌فرم و آگار MRS برای کشت باکتری‌های اسید لاکتیک اضافه شد. پلیت‌های حاوی آگار مک‌کانکی در دمای ۳۷ درجه سلسیوس به مدت ۲۴ ساعت و پلیت‌های حاوی آگار MRS برای ایجاد محیط بی‌هوازی در داخل جار بی‌هوازی در دمای ۳۷ درجه سلسیوس به مدت ۴۸ ساعت انکوبه شدند. باکتری‌ها با شمارش بصری کلنی‌ها شمارش شدند. شمارش میکروبی به صورت Log<sub>10</sub> واحد تشکیل کلنی در هر گرم بیان شد (Manafi *et al.*, 2017).

### مورفولوژی روده

برای آنالیزهای مورفومتریک روده، حدود ۳ سانتی‌متر از قسمت میانی هر سه بخش روده کوچک شامل دودنوم، ژژونوم و ایلیوم با اسکالپل جدا و محتویات آن به وسیله یک بطری شستشو حاوی سرم فیزیولوژی تخلیه شدند. سپس، تا زمان آنالیزهای تکمیلی در محلول فرمالدئید ۱۰ درصد فیکس شد. مراحل آبیگری نمونه بافت‌ها از طریق یک سری محلول‌های درجه‌بندی شده اتانول، شفاف‌سازی نمونه‌ها با زایلین و آغشته‌سازی با پارافین و در یک پردازشگر بافت اتوماتیک انجام شدند. مقاطع ۶ میکرولیتری از نمونه بافت‌ها پس از قالب‌گیری در پارافین با استفاده از میکروتوم مدل SRM 200 (Sakura Finetek Europe B.V., Alphen aan den Rijn, Netherlands) تهیه شدند. مقاطع تهیه شده برای باز شدن چین و چروک روی آب (۵۰ درجه سلسیوس) شناور و سپس روی لام ثابت شدند. لام‌ها توسط رنگ هماتوکسیلین و اتوزین رنگ‌آمیزی شدند.

1- تولید شده توسط شرکت ساینما دام افرند پارسیان (تهران، بلوار پژوهش، پژوهشگاه ملی مهندسی ژنتیک، مرکز رشد زیست‌فناوری)

پارافین، برش و رنگ‌آمیزی نمونه‌های بافت کبد همانند مراحل آماده‌سازی بافت روده انجام شد. وضعیت سلول‌های کبدی مقاطع بافتی با میکروسکوپ نوری با بزرگنمایی ۴۰X تحلیل شد.

#### آنالیز آماری

تجزیه و تحلیل آماری با استفاده از مدل خطی عمومی با استفاده از نرم‌افزار آماری SAS, 9.0 (2023) انجام شدند. مقایسه میانگین تیمارها با استفاده از آزمون چنددامنه‌ای دانکن در سطح احتمال ۰/۰۵ انجام گرفت.

#### نتایج و بحث

##### محتوای آفلاتوکسین B<sub>1</sub> ذرت آلوده

نتایج آنالیز محتوای AFB<sub>1</sub> در ذرت آلوده با استفاده از کروماتوگرافی مایع با کارایی بالا نشان دادند که نمونه ذرت حاوی ۴۰۳/۱۰ میکروگرم AFB<sub>1</sub> به ازای هر کیلوگرم بود.

در نهایت، شاخص‌های مورفومتریک، مانند ارتفاع پرز، و عمق کریپت، با بزرگنمایی ۴۰X با استفاده از میکروسکوپ نوری تعیین شدند. نسبت ارتفاع پرز به عمق کریپت و سطح پرز با استفاده از فرمول زیر و براساس روش (Iji *et al.*, 2001) محاسبه شدند. مقادیر میانگین ۱۰ پرز در هر نمونه به‌عنوان مقدار متوسط برای تجزیه و تحلیل بیشتر ثبت شدند (Gunal *et al.*, 2006).

$$\text{عرض} \times \frac{\text{ارتفاع پرز}}{2} = \text{مساحت پرز (میکرومتر مربع)}$$

(عرض نوک پرز + پایه پرز)

##### هیستوپاتولوژی کبد

برای تحلیل هیستوپاتولوژی کبد حدود ۱ سانتی‌متر مکعب از بافت کبد با اسکالپل جدا و در محلول فرمالدئید ۱۰ درصد فیکس شد. مراحل آبیگری، شفاف‌سازی، آغشته‌سازی با

جدول ۱- ترکیب و محتوای مواد مغذی محاسبه‌شده جیره‌ها از ۱ تا ۴۲ روزگی

پایانی (۲۵ تا ۴۲ روزگی) Finisher (25-42)	رشد (۱۱ تا ۲۴ روزگی) Grower (11-24d)	آغازین (۱ تا ۱۰ روزگی) Starter (1-10d)	اقلام خوراکی (درصد) Ingredient (%)
61.41	54.74	52.22	ذرت Corn (CP=% ۸۵)
31.94	37.96	40.30	Soybean meal کنجاله سویا (CP=% ۴۴)
3.36	3.81	3.44	Soybean oil روغن سویا
1.02	1.09	1.20	CaCO <sub>3</sub> کربنات کلسیم
1.30	1.51	1.71	Dicalcium phosphate دی کلسیم فسفات
0.31	0.31	0.37	Common Salt نمک
0.13	0.13	0.13	Vit Premix <sup>1</sup> پیش مخلوط ویتامینه <sup>۱</sup>
0.13	0.13	0.13	Min Premix <sup>2</sup> پیش مخلوط معدنی <sup>۲</sup>
0.21	0.22	0.43	DL-Methionine - ال - متیونین
0.11	0.02	0.09	Lysine - ال - لیزین
0.08	0.08	0.00	NaHCO <sub>3</sub> جوش شیرین
			Calculated nutrients مواد مغذی محاسبه‌شده
19.50	21.50	22.50	Crude protein پروتئین خام
3050	3000	2950	ME kcal/kg انرژی قابل متابولیسم (کیلوکالری بر کیلوگرم)
0.78	0.87	0.96	Calcium کلسیم
0.39	0.44	0.48	Available P فسفر قابل دسترس
1.15	1.21	1.34	Lysine لیزین
0.50	0.53	0.75	Methionine متیونین
0.85	0.87	1.10	TSAA کل اسیدهای آمینه گوگرددار
0.75	0.84	0.87	Threonine ترونین
0.16	0.16	0.16	Na سدیم
0.82	0.93	0.96	K پتاسیم
0.23	0.23	0.26	Cl کلر

-تأمین در هر کیلو خوراک: ویتامین A ۹۰۰۰ واحد بین‌المللی، ویتامین D<sub>3</sub> ۲۰۰۰ واحد بین‌المللی، ویتامین E ۱۸ واحد بین‌المللی، ویتامین K<sub>3</sub> ۲ واحد بین‌المللی، تیامین ۱/۷۵ میلی‌گرم، ریوفلاوین ۶/۶ میلی‌گرم، اسید نیکوتینیک ۲۹/۵ میلی‌گرم، اسید پانتوتینیک ۹/۸ میلی‌گرم، پیریدوکسین ۲/۹۴ میلی‌گرم، اسید فولیک ۱ میلی‌گرم و ویتامین B<sub>12</sub> ۰/۰۱۵ میلی‌گرم

-تأمین در هر کیلو خوراک: منگنز ۱۰۰ میلی‌گرم، روی ۸۵ میلی‌گرم، آهن ۵۰ میلی‌گرم، مس ۱۰ میلی‌گرم، ید ۱ میلی‌گرم، سلنیوم ۰/۲ میلی‌گرم و کلرید کولین ۲۵۰ میلی‌گرم

<sup>1</sup>-Provided per Kg of diet: vitamin A 9000 IU, vitamin D<sub>3</sub> 2000 IU, Vitamin E 18 IU, Vitamin K<sub>3</sub> 2 IU, Thiamin 1.75 mg, Riboflavin 6.6 mg, Nicotinic acid 29.5 mg, Pantothenic acid 9.8 mg, Pyridoxin 2.94 mg, folic acid 1 mg, and Vitamin B<sub>12</sub> 0.015 mg

<sup>2</sup>-Provided per Kg of diet: Manganese 100 mg, Zinc 85 mg, Iron 50 mg, Copper 10 mg, Iodine 1 mg, Selenium 0.2 mg, and Choline chloride 250 mg

**عملکرد**

اثرات گروه‌های آزمایشی مختلف بر متوسط وزن بدن، افزایش وزن، متوسط مصرف خوراک و ضریب تبدیل خوراک جوجه‌های گوشتی مورد آزمایش در سن ۱ تا ۴۲ روزگی در جدول ۲ ارائه شده‌اند. نتایج نشان دادند که اثر تیمارهای آزمایشی بر متوسط وزن بدن ۱۱ روزگی و افزایش وزن جوجه‌های گوشتی در سنین ۱ تا ۱۰ و ۱۱ تا ۲۳ روزگی معنی‌دار نبود. با این حال، افزودن ذرت آلوده به مایکوتوکسین به خوراک جوجه‌های گوشتی موجب کاهش عددی متوسط وزن بدن در ۱۱ روزگی و همچنین کاهش عددی افزایش وزن در سنین ۱ تا ۱۰ و ۱۱ تا ۲۳ روزگی در مقایسه با شاهد و دیگر تیمارهای آزمایشی شد ( $P > 0.05$ ). افزودن ذرت آلوده شده با مایکوتوکسین به خوراک جوجه‌های گوشتی موجب کاهش معنی‌دار متوسط وزن بدن در ۲۴ و ۴۲ روزگی و کاهش معنی‌دار افزایش وزن در سنین ۲۴ تا ۴۲ و ۱ تا ۴۲ روزگی شد ( $P \leq 0.05$ ). در واقع، AFB<sub>1</sub> رایج‌ترین آفاتوکسین در غلات و سمی‌ترین متابولیت کپک است (Benkerroum, 2020) و موجب کاهش عملکرد تولید، افزایش حساسیت جوجه‌های گوشتی به بیماری و اثرات منفی بر توسعه صنعت مرغ گوشتی می‌شود (Wu, 2015). همچنین، آفاتوکسین با اثر بر متابولیسم انرژی، کربوهیدرات‌ها، لیپیدها، ویتامین‌ها، پروتئین‌ها و اسیدهای آمینه در جوجه‌های گوشتی موجب کاهش کارایی استفاده از مواد مغذی می‌شود (Xu et al., 2022).

افزودن هر دو نوع توکسین بایندر به خوراک آلوده به مایکوتوکسین موجب تعدیل این کاهش، بهبود مجدد وزن بدن و افزایش وزن بدن گردید، اگرچه در این خصوص توکسین بایندر جدید بهتر عمل نمود به طوری که متوسط وزن بدن و افزایش وزن بدن اختلاف معنی‌داری با شاهد در سنین ۲۴ تا ۴۲ و ۱ تا ۴۲ نداشت ( $P > 0.05$ ). چی و همکاران (Che et al., 2010) در مقایسه اثر جیره‌های شاهد، آلوده به کپک، جیره آلوده + ۰/۰۵ درصد گلوکومانان استریفه، جیره آلوده + ۰/۲ درصد آلومینوسیلیکات سدیم کلسیم، و جیره آلوده + ۰/۱ درصد ترکیبات جاذب مایکوتوکسین بر عملکرد جوجه‌های گوشتی در سن ۱۰ تا ۴۲ روزگی گزارش نمودند که ترکیبات جاذب مایکوتوکسین موجب بهبود افزایش وزن بدن و متوسط مصرف خوراک در مقایسه با گروه آلوده به کپک شدند ( $P \leq 0.05$ ). با این وجود، برخی مطالعات اثر بهبود در عملکرد را نشان ندادند به طوری که چی و همکاران (Che et al., 2010) نشان دادند که گلوکومانان استریفه عملکرد رشد را بهبود نداد و فقط تا حدی از اثرات نامطلوب مایکوتوکسین‌های متعدد جلوگیری کرد.

اضافه نمودن ذرت آلوده به مایکوتوکسین به خوراک جوجه‌های گوشتی موجب کاهش متوسط مصرف خوراک در

سنین ۱ تا ۱۰، ۱۱ تا ۲۳ و ۱ تا ۴۲ در مقایسه با شاهد و دیگر گروه‌های آزمایشی گردید. اگرچه این کاهش معنی‌دار نبود ( $P > 0.05$ ) اما این کاهش در سنین ۲۴ تا ۴۲ روزگی معنی‌دار بود ( $P \leq 0.05$ ). مشابه با نتایج ما، لیو و همکاران (Liu et al., 2018) نشان دادند که مصرف AFB<sub>1</sub> به طور قابل توجهی میانگین مصرف خوراک روزانه و میانگین افزایش وزن روزانه بدن جوجه‌های گوشتی را مهار کرد. الهارتی و همکاران (Alharthi et al., 2022) نشان دادند که خوراک حاوی AFB<sub>1</sub> منجر به کاهش در مصرف خوراک، افت افزایش وزن روزانه و راندمان تولید شد. علاوه بر این، یک افزایش در ضریب تبدیل خوراک در تمام دوره‌های آزمایشی مشاهده شد. آفاتوکسین با کاهش فعالیت آنزیم‌های پانکراس و غلظت صفرا، هضم مواد مغذی را کاهش داده، مرکز تغذیه را مهار می‌کند و مصرف خوراک جوجه‌های گوشتی را کاهش می‌دهد (Marchioro et al., 2013). اثر منفی AFB<sub>1</sub> جیره بر عملکرد رشد جوجه‌های گوشتی به کاهش دریافت پروتئین و انرژی مربوط می‌شود که ممکن است ناشی از کاهش کارایی گوارشی و متابولیک جوجه‌های گوشتی باشد (Denli et al., 2009; Rajput et al., 2017). در آزمایش ما، افزودن هر دو نوع توکسین بایندر موجب بهبود مصرف خوراک کاهش یافته توسط ذرت آلوده شد به طوری که اختلاف معنی‌داری با گروه شاهد نداشتند، اگرچه این بهبود در ارتباط با توکسین بایندر جدید مشهودتر بود.

افزودن ذرت آلوده به خوراک جوجه‌های گوشتی موجب افزایش معنی‌دار ضریب تبدیل خوراک در سنین ۱ تا ۱۰، ۲۴ تا ۴۲ و ۱ تا ۴۲ روزگی گردید ( $P \leq 0.05$ ) اما در سن ۱۱ تا ۲۳ روزگی معنی‌دار نبود ( $P > 0.05$ ). افزودن هر دو نوع توکسین بایندر به خوراک آلوده موجب بهبود ضریب تبدیل در مقایسه با خوراک حاوی ذرت آلوده گردید به طوری که در ۱ تا ۱۰ و ۲۴ تا ۴۲ روزگی اختلاف معنی‌داری با شاهد و با یکدیگر نداشتند ( $P > 0.05$ ) اما در سنین ۱ تا ۴۲ روزگی توکسین بایندر جدید اثر مشهودتری بر ضریب تبدیل خوراک داشت به طوری که موجب بهبود معنی‌دار ضریب تبدیل خوراک نسبت به شاهد و دیگر تیمارهای آزمایشی گردید ( $P \leq 0.05$ ). این مشاهده می‌تواند در نتیجه اثر بتاگلوکان خالص در فرمولاسیون توکسین بایندر جدید بر مقادیر افزایش وزن بدن باشد. افزایش ضریب تبدیل خوراک در نتیجه تغذیه جیره آلوده به مایکوتوکسین همسو با نتایج زو و همکاران (Zou et al., 2023) بود که در مقایسه اثر سطوح مختلف AFB<sub>1</sub> (۱/۵، ۱۵، ۳۰، ۴۵ و ۶۰ میکروگرم بر کیلوگرم خوراک) گزارش نمودند که زمانی که سطوح AFB<sub>1</sub> خوراک بیشتر از ۴۵ میکروگرم بر کیلوگرم بود، ضریب تبدیل خوراک افزایش یافت ( $P \leq 0.05$ ).

جدول ۲- اثرات تیمارهای جیره ای بر عملکرد جوجه‌های گوشتی از ۱ تا ۴۲ روزگی

Table 2. Effects of dietary treatments on the performance of broiler chickens from 1 to 42 d of age

SEM <sup>1</sup>	Probability	MYC + CToxiB	MYC + NToxiB	MYC	CON	Treatments
						متوسط وزن بدن (g) ABW
3.20	0.940	270	274	260	273	11d
7.10	0.044	942 <sup>ab</sup>	938 <sup>ab</sup>	870 <sup>b</sup>	950 <sup>a</sup>	24d
40.21	0.031	2273 <sup>ab</sup>	2280 <sup>ab</sup>	2020 <sup>b</sup>	2340 <sup>a</sup>	42d
						افزایش وزن بدن (g) BWG
3.50	0.715	230	227	202	235	1-10 d
11.21	0.502	670	660	610	680	11-23d
18.50	0.011	1329 <sup>b</sup>	1375 <sup>a</sup>	1148 <sup>c</sup>	1395 <sup>a</sup>	24-42d
25.41	0.001	2133 <sup>ab</sup>	2240 <sup>a</sup>	1978 <sup>b</sup>	2300 <sup>a</sup>	1-42d
						متوسط مصرف خوراک (g) AFI
2.15	0.611	300	297	283	290	1-10 d
12.41	0.810	901	900	880	950	11-23d
33.15	0.039	2190 <sup>ab</sup>	2245 <sup>a</sup>	2042 <sup>b</sup>	2250 <sup>a</sup>	24-42d
45.15	0.913	3385	3394	3197	3635	1-42d
						ضریب تبدیل خوراک (g/g) FCR
0.02	0.001	1.32 <sup>ab</sup>	1.32 <sup>ab</sup>	1.40 <sup>a</sup>	1.25 <sup>b</sup>	1-10 d
0.03	0.055	1.40	1.40	1.43	1.41	11-23d
0.02	0.003	1.64 <sup>b</sup>	1.63 <sup>b</sup>	1.77 <sup>a</sup>	1.61 <sup>b</sup>	24-42d
0.01	0.024	1.58 <sup>b</sup>	1.51 <sup>c</sup>	1.63 <sup>a</sup>	1.58 <sup>b</sup>	1-42d

تیمارها: CON: شاهد؛ MYC: مایکوتوکسین؛ MYC + NToxiB: مایکوتوکسین + ۰/۲ درصد توکسین بایندر جدید؛ MYC + CToxiB: مایکوتوکسین + ۰/۲ درصد توکسین بایندر تجاری

<sup>1</sup> اشتباه استاندارد میانگین‌ها

<sup>a-c</sup> اختلافات میانگین‌های با حروف متفاوت در هر ردیف معنی‌دار هستند ( $P \leq 0.05$ ).

<sup>1</sup> Standard Error of Mean

<sup>a-c</sup> Means in the same row with different letters are significantly different ( $P < 0.05$ ).

Treatments: CON: Control; MYC: Mycotoxin; MYC + NToxiB: Mycotoxin+0.2% New toxin binder; MYC + CToxiB: Mycotoxin+0.2% Commercial toxin binder

(Dvorska *et al.*, 2007). مسمومیت مزمن جوجه‌های

گوشتی را می‌توان با تغییرات بیوشیمیایی سرم در سطح پایین‌تر از حد مطلوب ارزیابی کرد (Yu *et al.*, 2021). یکی از این شاخص‌ها سطح پروتئین سرم است که به‌عنوان شاخص مهم آفلاتوکسیکوز در جوجه‌های گوشتی در نظر گرفته می‌شود (Tung *et al.*, 1975). سطح ۳۰ میکروگرم AFB<sub>1</sub> بر کیلوگرم خوراک موجب کاهش سطوح سرمی پروتئین کل، آلبومین و گلوبولین شد در حالی که اثر معنی‌داری بر عملکرد تولید جوجه‌های گوشتی نداشت. این مشخص است که کبد مسئول تولید اکثر پروتئین‌های گردش خون است و AFB<sub>1</sub> از طریق تخریب سلول‌های کبدی بر عملکرد کبد تأثیر منفی می‌گذارد (Redman, 1969). آفلاتوکسین می‌تواند به DNA آسیب برساند و سنتز پروتئین را مهار کند که موجب کاهش قابل توجهی در سطوح پروتئین کل، آلبومین و گلوبولین سرم می‌شود (Bbosa *et al.*, 2013). تفاوت در نتایج مطالعات پیشین با مطالعه ما در ارتباط با اثر بر پروتئین‌های سرم می‌تواند مربوط به تفاوت در گونه مورد آزمایش، سن، تفاوت در مایکوتوکسین مورد استفاده، دوز مورد استفاده، آلوده‌سازی با یک یا چند نوع توکسین و غیره باشد. برای نمونه، چودریاند و سمیت (Chowdhuryand & Smith, 2007) گزارش نمودند که تغذیه بوقلمون‌ها با خوراک آلوده به فوزاریوم موجب کاهش سطح پروتئین کل و آلبومین سرم در ۴ هفته‌گی شد در حالی که اثر معنی‌داری در ۸ و ۱۲ هفته‌گی ایجاد نکرد. اضافه کردن ۰/۵ تا ۲ میلی‌گرم AFB<sub>1</sub> بر کیلوگرم خوراک در جیره‌های جوجه‌های گوشتی موجب کاهش غلظت سرمی پروتئین کل، اسیداوریک و افزایش فعالیت آنزیم‌های ALP، ALT و AST شد (Yunus *et al.*, 2011). افزایش CRP نشان‌دهنده التهاب

### فراسنجه‌های بیوشیمیایی سرم خون

اثرات گروه‌های آزمایشی مختلف بر غلظت‌های پروتئین کل، آلبومین، اسیداوریک، کلسترول، تری‌گلیسیرید، گلوکز، CRP، AST، ALT و ALP سرم خون جوجه‌های گوشتی در سن ۴۲ روزگی در جدول ۳ ارائه شده‌اند. همان‌طور که نشان داده شده است، اثر تیمارهای آزمایشی بر غلظت‌های پروتئین کل، آلبومین، کلسترول، تری‌گلیسیرید، گلوکز معنی‌دار نبود ( $P > 0.05$ ) در حالی که غلظت‌های اسیداوریک، CRP، AST، ALT و ALP سرم تحت تأثیر قرار گرفتند. افزودن ذرت آلوده به خوراک جوجه‌های گوشتی موجب کاهش معنی‌دار غلظت اسید اوریک سرم خون در مقایسه با شاهد و خوراک حاوی توکسین بایندر جدید گردید ( $P \leq 0.05$ ). همچنین، افزودن ذرت آلوده به خوراک موجب افزایش معنی‌دار غلظت CRP در مقایسه با دیگر تیمارهای آزمایشی گردید ( $P \leq 0.05$ ), اگرچه CRP سرم خون جوجه‌های تغذیه‌شده با خوراک حاوی توکسین بایندر جدید تفاوت معنی‌داری با شاهد نداشت. افزودن خوراک حاوی ذرت آلوده موجب افزایش معنی‌دار آنزیم‌های ALT و ALP و افزایش عددی AST در مقایسه با شاهد و دیگر تیمارهای آزمایشی گردید ( $P \leq 0.05$ ), اگرچه افزودن هر دو نوع توکسین بایندر به خوراک‌های آلوده موجب تعدیل غلظت این آنزیم‌ها گردیدند که این اثر در ارتباط با اثر توکسین بایندر جدید بر تعدیل غلظت AST مشهودتر بود. اثرات نامطلوب مایکوتوکسین‌ها بر سلامت حیوانات در طیف وسیعی از علائم از جمله آسیب سیستم هموستازی خونی (Abbès *et al.*, 2006) ضایعات پوستی، سیستم ایمنی، سمیت کبدی، سمیت کلیوی، سمیت عصبی، سمیت ژنی و حتی مرگ قرار دارند

افزایش یافتند هنگامی که سطوح آفلاتوکسین B1 خوراک ۳۰ میکروگرم بر کیلوگرم بود ( $P \leq 0.05$ ). با توجه به نتایج، استفاده از توکسین بایندها موجب بهبود آسیب‌های کبدی، تعدیل آنزیم‌های مربوطه و فراسنجه‌های سرمی شد که مطابق با نتایج چی و همکاران (Che *et al.*, 2010) است. این محققین در مقایسه اثر جیره‌های شاهد، آلوده به کپک، جیره آلوده + ۰/۵ درصد گلوکومانان استریفه، جیره آلوده + ۰/۲ درصد آلومینوسیلیکات سدیم کلسیم، و جیره آلوده + ۰/۱ درصد ترکیبات جاذب مایکوتوکسین بر عملکرد، پارامترهای خونی و تغییرات پاتولوژیک کبد جوجه‌های گوشتی گزارش نمودند که جیره آلوده به کپک موجب افزایش فعالیت آنزیم‌های AST و GGT سرم شد، در حالی که هر سه نوع جاذب مایکوتوکسین موجب کاهش شدند. در واقع، مولکول مایکوتوکسین در ماتریکس گلوکومانان توکسین بایندها به دام افتاده، موجب جلوگیری از جذب سموم از دستگاه گوارش می‌شود. نتایج مشابهی توسط سایر مطالعات ذکر شده‌اند. ارواند و همکاران (Aravind *et al.*, 2003) گزارش نمودند که افزودن گلوکومانان استریفه به جیره غذایی آلوده فعالیت GGT را کاهش داد. بانلونارا (Banlunara *et al.*, 2005) نشان داد که فعالیت‌های ALP و GGT توسط AFB1 افزایش و توسط گلوکومانان استریفه کاهش یافتند.

است که در پاسخ به حضور باکتری‌های پاتوژن و آنتی‌ژن‌های داخل سلولی سلول‌های آسیب‌دیده افزایش می‌یابد (Raubert *et al.*, 2013). جهانیان و همکاران (Jahanian *et al.*, 2019) گزارش نمودند که افزودن آفلاتوکسین به خوراک جوجه‌های گوشتی موجب افزایش بیان ژن CRP کبد شد. هنگامی که نفوذپذیری سلول‌های کبدی افزایش می‌یابد یا هیپاتوسیت‌ها آسیب می‌بینند، ترانس‌آمینازها ممکن است از سلول‌های کبدی به داخل خون آزاد شوند و فعالیت ترانس‌آمینازهای سرم افزایش می‌یابد (Sherman, 1991). افزایش سطوح سرمی ALT، AST (Abbès *et al.*, 2006)، ALP و  $\gamma$ -گلوتامیل ترانسفراز (GGT) (Kubena *et al.*, 1997) که به‌عنوان مارکرهای زیستی سلامت کبد شناخته شده‌اند، نشان‌دهنده آسیب به سلول‌های کبدی است (Ozer *et al.*, 2008). ارواند و همکاران (Aravind *et al.*, 2003) گزارش نمود که در جوجه‌های گوشتی تغذیه‌شده با جیره‌ای که به‌طور طبیعی آلوده شد، کاهش معنی‌دار غلظت اوره خون و افزایش فعالیت  $\gamma$ -گلوتامیل ترانسفراز در ۲۱-روزگی اتفاق افتاد. نتایج مشابه مشاهده شده توسط سایر محققان نشان می‌دهند که مایکوتوکسین‌ها اثر سمی مستقیم روی کبد حیوانات داشتند (Gowda *et al.*, 2008; Shi *et al.*, 2006). همچنین، زو و همکاران (Zou *et al.*, 2023) گزارش نمودند که فعالیت گلوکاتایون پراکسیداز کبد (GPx) کاهش و فعالیت AST

جدول ۳- اثرات تیمارهای جیره‌ای بر ترکیبات بیوشیمیایی سرم خون جوجه‌های گوشتی در ۴۲ روزگی

SEM <sup>1</sup>	Probability	MYC + CToxiB	MYC + NToxiB	MYC	CON	Treatments
0.08	0.51	2.95	3.05	2.59	3.40	پروتئین کل (g/dL)
0.05	0.74	1.20	1.63	1.02	1.80	آلبومین (g/dL)
0.04	0.06	4.41 <sup>ab</sup>	5.12 <sup>a</sup>	3.17 <sup>b</sup>	5.40 <sup>a</sup>	اسید اوریک (mg/dL)
5.13	0.82	80.32	73.42	87.15	95.01	کلسترول (mg/dL)
3.34	0.55	60.21	43.02	51.10	62.15	تری‌گلیسرید (mg/dL)
4.96	0.08	160.34	180.22	144.55	190.05	گلوکز (mg/dL)
6.15	0.04	163.84 <sup>b</sup>	149.10 <sup>c</sup>	250.22 <sup>a</sup>	145.10 <sup>c</sup>	پروتئین فعال C (g/L)
10.14	0.04	100.88 <sup>bc</sup>	95.31 <sup>c</sup>	250.00 <sup>a</sup>	110.42 <sup>ab</sup>	آسپارات آمینوترانسفراز (U/L)
1.10	0.001	23.72 <sup>b</sup>	25.33 <sup>b</sup>	45.12 <sup>a</sup>	25.65 <sup>b</sup>	آلانین آمینوترانسفراز (U/L)
5.43	0.03	541.12 <sup>b</sup>	520.41 <sup>b</sup>	844.13 <sup>a</sup>	410.00 <sup>c</sup>	آلکالین فسفاتاز (U/L)

تیمارها: CON: شاهد؛ MYC: مایکوتوکسین؛ MYC+NToxiB: مایکوتوکسین + ۰/۲ درصد توکسین بایندها جدید؛ MYC + CToxiB: مایکوتوکسین + ۰/۲ درصد توکسین بایندها تجاری

<sup>1</sup> اشتباه استاندارد میانگین‌ها

<sup>a-c</sup> اختلافات میانگین‌های با حروف متفاوت در هر ردیف معنی‌دار هستند ( $P \leq 0.05$ ).

<sup>1</sup> Standard Error of Mean

<sup>a-c</sup> Means in the same row with different letters are significantly different ( $P < 0.05$ ).

Treatments: CON: Control; MYC: Mycotoxin; MYC + NToxiB: Mycotoxin+0.2% New toxin binder; MYC + CToxiB: Mycotoxin + 0.2% Commercial toxin binder

## ارگان‌های داخلی

بیشتر بود ( $P \leq 0.05$ ) اما در گروه تغذیه‌شده با خوراک آلوده حاوی توکسین بایندها جدید، وزن نسبی قلب تفاوت معنی‌داری با شاهد نداشت ( $P > 0.05$ ). خوراک حاوی ذرت آلوده موجب افزایش معنی‌دار وزن نسبی بورس فابریوس در مقایسه با شاهد و دیگر تیمارهای آزمایشی شد ( $P \leq 0.05$ ). نتایج مطالعات در ارتباط با اثر مایکوتوکسین‌ها بر ارگان‌های داخلی بدن متفاوت هستند. زو و همکاران (Zou *et al.*, 2023) گزارش نمودند که AFB1 (۱/۵، ۱۵، ۳۰، ۴۵ و ۶۰ میکروگرم بر کیلوگرم خوراک) اثر معنی‌داری بر وزن‌های طحال، تیموس،

همان‌طور که در جدول ۴ نشان داده شده است، اثرات گروه‌های آزمایشی مختلف بر اوزان نسبی پیش‌معده، سنگدان، طحال، پانکراس، دودنوم، ژژونوم و ایلئوم در سن ۴۲ روزگی معنی‌دار نشدند ( $P > 0.05$ ) در حالی که خوراک حاوی ذرت آلوده موجب افزایش معنی‌دار وزن نسبی کبد نسبت به گروه آزمایشی شاهد و سایر گروه‌های آزمایشی شد ( $P \leq 0.05$ ). همچنین، وزن نسبی قلب در گروه آزمایشی حاوی ذرت آلوده و توکسین بایندها تجاری به‌صورت معنی‌داری نسبت به شاهد

های ایمنی جوجه‌های گوشتی داشت (Huff & Doerr, 1981). مایکوتوکسین‌ها می‌توانند مانع رشد اندام‌های ایمنی شوند و باعث بزرگ شدن طحال، آتروفی بورس فابریسیوس و تیموس و افزایش وزن نسبی تیموس و طحال می‌شوند (Liu *et al.*, 2018; Magnoli *et al.*, 2011). تفاوت در نتایج می‌تواند مربوط به تفاوت در دوز و یا طیف مایکوتوکسین‌های موجود در خوراک باشد.

بورس فابریسیوس و چربی محوطه بطنی نداشت. چودریاند و اسمیت (Chowdhury & Smith, 2007) گزارش نمودند که تغذیه بوقلمون‌ها به خوراک آلوده به فوزاریوم اثر معنی‌داری بر اوزان کبد، قلب، طحال و بورس فابریسیوس ایجاد نکرد. اما مطالعه‌ای نشان داد که AFB<sub>1</sub> بر فراسنجه‌های لاشه جوجه‌های گوشتی تأثیر منفی داشت و به‌طور معنی‌داری درصد آلیپس خوراکی در جوجه‌های گوشتی را کاهش داد (Arif *et al.*, 2020). در مطالعه‌ای دیگر، AFB<sub>1</sub> تأثیر منفی بر اندام

جدول ۴- اثرات تیمارهای جیره‌ای بر وزن نسبی ارگان‌های داخلی جوجه‌های گوشتی در ۴۲ روزگی

Table 4. Effects of dietary treatments on relative weights of internal organs (g/100g) in broiler chickens at 42 d of age

SEM <sup>1</sup>	Probability	MYC + CToxiB	MYC + NToxiB	MYC	CON	Treatments
0.03	0.06	0.40	0.54	0.48	0.51	پیش‌مده Proventriculus
0.01	0.09	1.31	1.27	1.63	1.70	سنگدان Gizzard
0.001	0.04	2.40 <sup>b</sup>	2.15 <sup>b</sup>	3.31 <sup>a</sup>	2.10 <sup>b</sup>	کبد Liver
0.03	0.03	0.53 <sup>a</sup>	0.46 <sup>ab</sup>	0.58 <sup>a</sup>	0.44 <sup>b</sup>	قلب Heart
0.27	0.08	0.16	0.10	0.11	0.14	طحال Spleen
0.122	0.07	0.31	0.28	0.44	0.29	پانکراس Pancreas
0.009	0.02	0.17 <sup>b</sup>	0.19 <sup>b</sup>	0.35 <sup>a</sup>	0.14 <sup>b</sup>	بورس فابریسیوس Bursa of Fabricius
0.008	0.06	0.79	0.92	0.84	0.75	دودنوم Duodenum
0.041	0.09	3.86	2.18	3.34	2.62	ژژونوم Jejunum
0.012	0.08	2.39	3.07	2.62	2.20	ایلئوم Ileum

تیمارها: CON: شاهد؛ MYC: مایکوتوکسین؛ MYC + NToxiB: مایکوتوکسین + ۰/۲ درصد توکسین بایندر جدید؛ MYC + CToxiB: مایکوتوکسین + ۰/۲ درصد توکسین بایندر تجاری  
<sup>1</sup> اشتباه استاندارد میانگین‌ها  
<sup>a-c</sup> اختلافات میانگین‌های با حروف متفاوت در هر ردیف معنی‌دار هستند (P ≤ ۰/۰۵).

<sup>1</sup> Standard Error of Mean

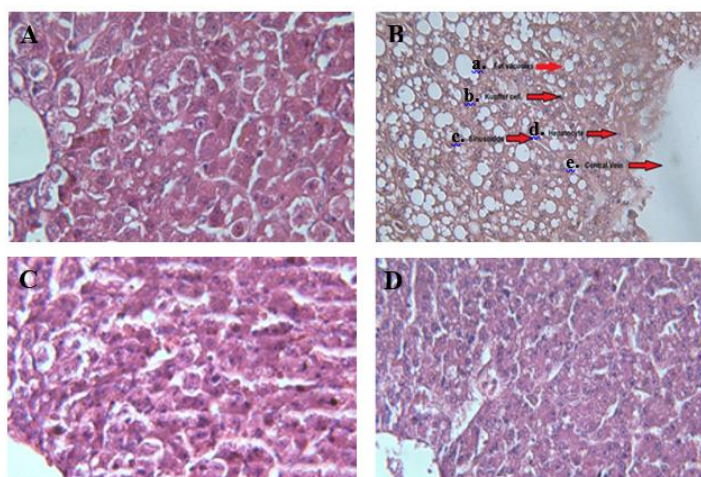
<sup>a-c</sup> Means in the same row with different letters are significantly different (P < 0.05).

Treatments: CON: Control; MYC: Mycotoxin; MYC + NToxiB: Mycotoxin+0.2% New toxin binder; MYC + CToxiB: Mycotoxin + 0.2% Commercial toxin binder

کبدی (شکل B) در مقایسه با شاهد (شکل A) شد در حالی که افزودن توکسین بایندرهای جدید (شکل C) و تجاری (شکل D) موجب بهبود این اثر و محافظت سلول‌های کبدی در مقابل مصرف خوراک آلوده گردید.

### هیستوپاتولوژی کبد

همان‌گونه که در شکل ۱ نشان داده شده است، تحلیل مقاطع بافتی کبد نشان داد که جیره آلوده به مایکوتوکسین موجب ایجاد ضایعات کبدی از جمله تحلیل شدید سلول‌های



شکل ۱- مقاطع بافتی از کبد (۴۰×)، A: شاهد؛ B: مایکوتوکسین؛ C: مایکوتوکسین + ۰/۲ درصد توکسین بایندر جدید؛ D: مایکوتوکسین + ۰/۲ درصد توکسین بایندر تجاری. در شکل B تحلیل شدید سلول‌های کبدی (a: تشکیل واکوئل چربی؛ b: سلول‌های کاپفر؛ c: سینوزوئیدها؛ d: هپاتوسیت‌ها؛ e: سیاهرگ مرکزی) در مقایسه با شکل‌های A، C، و D دیده می‌شود.

Figure 1. A: Control; B: Mycotoxin; C: Mycotoxin+0.2% New toxin binder; D: Mycotoxin+0.2% Commercial toxin binder. The severe degradation of liver cell (a: Fat vacuole; b: Kupfer cell; c: Sinusoids; d: Hepatocytes; e: Central vein) can be seen in Figure B compared to Figures A, C, and D.

همکاران (Gowda *et al.*, 2008) نشان دادند که آلمینوسیلیکات کلسیم سدیم هیدراته موجب بهبود اثرات نامطلوب AFB<sub>1</sub>، افزایش ظرفیت آنتی‌اکسیدانی کبد و کاهش شدت ضایعات میکروسکوپی کبدی شد.

#### جمعیت میکروبی

اثرات تیمارهای آزمایشی بر جمعیت میکروبی محتویات ایلئوم (CFU/g) در سن ۴۲ روزگی در جدول ۵ ارائه شده‌اند. همان طور که نشان داده شده است، جمعیت باکتری‌های اسید لاکتیک ایلئوم تحت تأثیر تیمارهای آزمایشی قرار نگرفت ( $P > 0.05$ ) اما جمعیت کلی فرم‌های ایلئوم تحت تأثیر تیمارهای آزمایشی قرار گرفت و افزودن ذرت آلوده به خوراک جوجه‌های گوشتی موجب افزایش معنی‌دار تعداد باکتری‌های کلی فرم در مقایسه با شاهد و گروه‌های حاوی توکسین بایندر شد ( $P \leq 0.05$ ). مشابه با نتایج ما، گو و همکاران (Guo *et al.*, 2023) گزارش نمودند که AFB<sub>1</sub> به‌طور معنی‌داری موجب افزایش فراوانی باکتری‌های اشریشیا کلای در روده جوجه‌های گوشتی شد که توسط افزودن ترکیبات جاذب مایکوتوکسین به خوراک آلوده تعدیل شد. این نتیجه نشان می‌دهد که ترکیبات جاذب مایکوتوکسین قادر هستند تا جمعیت میکروبی روده را تعدیل کنند. باکتری بیماری‌زا می‌تواند باعث اسهال و التهاب داخلی روده در انسان و جوجه‌های گوشتی شود (Gong *et al.*, 2019; Liu *et al.*, 2020). به‌طور کلی، میکروبیوتای بهینه بر رشد دستگاه گوارش تأثیر گذاشته، از کلونیزه شدن پاتوژن‌ها جلوگیری می‌کند، و موجب تعدیل ایمنی سیستمیک مرتبط با روده می‌شود. می‌توان استنباط کرد که ترکیبات توکسین بایندر می‌توانند اثرات AFB<sub>1</sub> را کاهش دهند و موجب افزایش رشد جوجه‌های گوشتی با ممانعت از تکثیر باکتری‌های پاتوژن شوند (Guo *et al.*, 2023).

ضایعه کبدی از جمله تحلیل شدید واکوئل هپاتوسیت‌ها با مطالعات دیگر مطابقت دارد (Banlunara *et al.*, 2005; Dvorska *et al.*, 2007). مطابق با نتایج ما، چی و همکاران (Che *et al.*, 2010) گزارش نمودند که عارضه‌های کبدی، از جمله تحلیل شدید واکوئل سلول‌های کبدی، در جوجه‌هایی که از جیره آلوده به کپک تغذیه می‌کردند مشاهده شدند. افزودن ۰/۰۵ درصد گلوکومانان استریفه و ۰/۲ درصد آلمینوسیلیکات سدیم کلسیم تا حدی اثرات نامطلوب بر تحلیل واکوئل سلول‌های کبدی را کاهش داد، اگرچه ۰/۱ درصد ترکیبات جاذب مایکوتوکسین تقریباً به‌طور کامل اثرات نامطلوب را بهبود بخشید. مسمومیت کبدی ناشی از مایکوتوکسین‌ها ممکن است به‌دلیل افزایش استرس اکسیداتیو در کبد باشد (Gowda *et al.*, 2008). در مطالعه‌ای، تشکیل اکسیدان سیتوتوکسیک قوی پراکسی‌نیتريت (Peroxyntrite) افزایش یافت که ممکن است موجب تشدید پراکسیداسیون لیپیدی، مرگ سلولی و آسیب کبدی شود (Gowda *et al.*, 2008). در مطالعه چی و همکاران (Che *et al.*, 2010)، مایکوتوکسین‌های متعدد موجب کاهش فعالیت سوپر اکسیددیسموتاز<sup>۱</sup> (SOD) در کبد شدند. مشابه آن، شی و همکاران (Shi *et al.*, 2006) نشان دادند که خوراک حاوی آفلاتوکسین به‌طور قابل توجهی موجب کاهش فعالیت‌های کبدی SOD و گلوکاتایون پراکسیداز<sup>۲</sup> (GSH-Px) گردید. همچنین، گودا و همکاران (Gowda *et al.*, 2008) نشان دادند که AFB<sub>1</sub> عملکرد آنتی‌اکسیدانی کبدی را کاهش داد. بهبود سلامت کبد در نتیجه افزودن توکسین بایندها به خوراک آلوده هم‌راستا با نتایج دورسکا و همکاران (Dvorska *et al.*, 2007) است که در آن، افزودن گلوکومانان‌های اصلاح‌شده (Mycosorb) به جیره غذایی آلوده به سم T-2 موجب محافظت در برابر بخشی از اثرات مضر مایکوتوکسین بر دفاع آنتی‌اکسیدانی کبد مرغ گودا و

جدول ۵- اثرات تیمارهای جیره‌ای بر جمعیت میکروبی ایلئوم جوجه‌های گوشتی در ۴۲ روزگی

SEM <sup>1</sup>	Probability	MYC + CToxiB	MYC + NToxiB	MYC	CON	Treatments
0.11	0.42	8.33	8.15	8.15	8.41	باکتری‌های اسید لاکتیک (CFU/g)
0.06	0.03	5.40 <sup>b</sup>	5.32 <sup>b</sup>	9.48 <sup>a</sup>	6.40 <sup>b</sup>	کلی فرم (CFU/g)

تیمارها: CON: شاهد؛ MYC: مایکوتوکسین؛ MYC + NToxiB: مایکوتوکسین + ۰/۲ درصد توکسین بایندر جدید؛ MYC + CToxiB: مایکوتوکسین + ۰/۲ درصد توکسین بایندر تجاری

<sup>۱</sup> اشتهاء استاندارد میانگین‌ها

<sup>۲</sup> اختلافات میانگین‌های با حروف متفاوت در هر ردیف معنی‌دار هستند ( $P \leq 0.05$ ).

<sup>1</sup> Standard Error of Mean

<sup>a-c</sup> Means in the same row with different letters are significantly different ( $P < 0.05$ ).

Treatments: CON: Control; MYC: Mycotoxin; MYC + NToxiB: Mycotoxin+0.2% New toxin binder; MYC + CToxiB

جوجه‌های گوشتی موجب کاهش معنی‌دار ارتفاع پرز نسبت به شاهد و افزایش معنی‌دار عمق کریپت نسبت به گروه‌های تغذیه‌شده با خوراک حاوی توکسین بایندر گردید. با این وجود، افزودن توکسین بایندر به خوراک حاوی ذرت آلوده موجب تعدیل و بهبود عددی ارتفاع پرز نسبت به گروه تغذیه‌شده با ذرت آلوده بدون توکسین بایندر گردید ( $P > 0.05$ ). در بخش ژژونوم، افزودن ذرت آلوده به خوراک موجب کاهش معنی‌دار ارتفاع پرز نسبت به گروه شاهد و سایر گروه‌های آزمایشی شد ( $P \leq 0.05$ ). همچنین، خوراک حاوی ذرت آلوده بدون

#### مورفولوژی

اثرات گروه‌های آزمایشی مختلف بر ارتفاع پرز، عمق کریپت، نسبت ارتفاع پرز به عمق کریپت و مساحت پرز در دودنوم، ژژونوم و ایلئوم جوجه‌های گوشتی در سن ۴۲ روزگی در جدول ۶ نشان داده شده‌اند. مطابق با نتایج، نسبت ارتفاع پرز به عمق کریپت و مساحت پرز در دودنوم، عمق کریپت و نسبت ارتفاع پرز به عمق کریپت در ژژونوم، و ارتفاع پرز و نسبت ارتفاع پرز به عمق کریپت در ایلئوم معنی‌دار نشدند ( $P > 0.05$ ). در بخش دودنوم، افزودن ذرت آلوده به خوراک

<sup>1</sup>- Superoxide dismutase

<sup>2</sup>- Glutathione peroxidase

۵۰، ۷۵ و ۱۰۰ درصد ذرت جیره با ذرت آلوده شده به صورت طبیعی به  $AFB_1$  و  $AFB_2$  موجب کاهش ارتفاع پرزهای دودنوم و نسبت ارتفاع پرز به عمق کریپت کمتر در ژژنوم شد. گزارش شده است که مایکوتوکسین‌ها می‌توانند از طریق مهار تقسیم سلولی و مهار سنتز DNA، RNA، پروتئین، تحریک پاسخ استرس ریپوتوکسیک و فعال کردن پروتئین کینازهای فعال شده با میتوز، پروتئین‌های سیگنال مهمی که تکثیر سلولی، تمایز و آپوپتوز را تنظیم می‌کنند اثرات بازدارنده بر سلول‌های یوکاریوتی داشته باشند و در نهایت منجر به آتروفی پرزهای روده شوند (Rocha et al., 2005). کریپت به‌عنوان کارخانه ساخت پرز در نظر گرفته می‌شود و کریپت عمیق‌تر نشان دهنده سرعت در تجدید و ساخت مجدد پرز است که به علت ضایعات طبیعی، التهاب، پانوزن‌ها یا سموم خوراک از بین رفته‌اند (Agboola et al., 2015). کوتاه شدن پرزها و کریپت عمیق‌تر ممکن است منجر به کاهش جذب مواد مغذی و عملکرد پایین‌تر شوند (Xu et al., 2003). توکسین بایندر با حذف سیستمیک متابولیت‌های سمی و افزایش تولید شیره پانکراس به هضم مواد مغذی کمک می‌کند (Agboola et al., 2015).

توکسین بایندر موجب کاهش معنی‌دار مساحت پرز گردید ( $P \leq 0.05$ ). در بخش ایلئوم، افزودن ذرت آلوده به خوراک جوجه‌های گوشتی موجب افزایش معنی‌دار ( $P \leq 0.05$ ) عمق کریپت نسبت به شاهد شد اما این افزایش نسبت به گروه‌های تغذیه‌شده با خوراک حاوی توکسین بایندر معنی‌دار نبود ( $P > 0.05$ ). همین‌طور، مساحت پرز در گروه تغذیه‌شده با خوراک حاوی ذرت آلوده بدون توکسین بایندر به صورت معنی‌داری در مقایسه با شاهد و گروه تغذیه‌شده با خوراک حاوی توکسین بایندر جدید کمتر بود ( $P \leq 0.05$ ).

نتایج ما با مطالعات پیشین همسو هستند. گو و همکاران (Guo et al., 2023) گزارش نمودند که افزودن ۴۰ میکروگرم  $AFB_1$  به هر کیلوگرم خوراک جوجه‌های گوشتی موجب کاهش معنی‌دار ارتفاع پرز، نسبت ارتفاع پرز به عمق کریپت و افزایش معنی‌دار عمق کریپت در ژژنوم شد. در حالی که افزودن ۱ گرم ترکیبات توکسین بایندر به خوراک آلوده به  $AFB_1$  موجب بهبود این عوارض بافتی شد. ساختار طبیعی روده کوچک در جذب مواد مغذی و مقاومت در برابر سوبستراهای مضر بسیار مهم است؛ بنا بر این، نقش حیاتی در رشد و نمو دارد. یانگ و همکاران (Yang et al., 2012) نشان دادند که جایگزینی ۲۵

جدول ۶- اثرات تیمارهای جیره‌ای بر مورفولوژی روده جوجه‌های گوشتی در ۴۲ روزگی

Table 6. Effects of dietary treatments on the intestinal morphology of broiler chickens at 42 d of age

SEM	Probability	MYC + CToxiB	MYC + NToxiB	MYC	CON	Treatments
Duodenum دودنوم						
24.32	0.033	900.87 <sup>ab</sup>	910.10 <sup>ab</sup>	731.11 <sup>b</sup>	940.23 <sup>a</sup>	ارتفاع پرز Villus height (μm)
4.45	0.042	185.15 <sup>bc</sup>	174.23 <sup>c</sup>	202.40 <sup>a</sup>	190.48 <sup>ab</sup>	عمق کریپت Crypt depth (μm)
0.22	0.121	4.80	5.20	3.76	4.84	نسبت ارتفاع پرز Villus height/Crypt depth به عمق کریپت
0.003	0.052	0.12	0.12	0.11	0.12	مساحت پرز Villus surface area (mm <sup>2</sup> )
Jejunum ژژنوم						
17.20	0.011	730.10 <sup>a</sup>	744.51 <sup>a</sup>	660.20 <sup>b</sup>	750.45 <sup>a</sup>	ارتفاع پرز Villus height (μm)
2.15	0.061	175.33	165.10	180.01	177.28	عمق کریپت Crypt depth (μm)
0.15	0.880	4.20	4.50	3.89	4.16	نسبت ارتفاع پرز به عمق کریپت Villus height/Crypt depth
0.003	0.042	0.11 <sup>a</sup>	0.11 <sup>a</sup>	0.09 <sup>b</sup>	0.11 <sup>a</sup>	مساحت پرز Villus surface area (mm <sup>2</sup> )
Ileum ایلئوم						
14.54	0.052	580.22	620.42	560.32	687.10	ارتفاع پرز Villus height (μm)
2.32	0.020	165.78 <sup>ab</sup>	160.18 <sup>ab</sup>	170.51 <sup>a</sup>	155.64 <sup>b</sup>	عمق کریپت Crypt depth (μm)
0.11	0.121	3.49	3.90	3.32	4.50	نسبت ارتفاع پرز به عمق کریپت Villus height/Crypt depth
0.002	0.001	0.09 <sup>ab</sup>	0.10 <sup>a</sup>	0.08 <sup>b</sup>	0.10 <sup>a</sup>	مساحت پرز Villus surface area (mm <sup>2</sup> )

تیمارها: CON: شاهد؛ MYC: مایکوتوکسین؛ MYC + NToxiB: مایکوتوکسین + ۰/۲ درصد توکسین بایندر جدید؛ MYC + CToxiB: مایکوتوکسین + ۰/۲ درصد توکسین بایندر تجاری

<sup>۱</sup> اشتباه استاندارد میانگین‌ها

<sup>a-c</sup> اختلافات میانگین‌های با حروف متفاوت در هر ردیف معنی‌دار هستند ( $P \leq 0.05$ ).

<sup>1</sup> Standard Error of Mean

<sup>a-c</sup> Means in the same row with different letters are significantly different ( $P < 0.05$ ).

Treatments: CON: Control; MYC: Mycotoxin; MYC + NToxiB: Mycotoxin+0.2% New toxin binder; MYC + CToxiB

باکتری‌های کلی‌فرم شد. در حالی که افزودن هر دو نوع توکسین بایندر به خوراک آلوده موجب تخفیف اثرات مضر، بهبود وضعیت سلامت کبد و روده و همچنین تعدیل جمعیت میکروبی روده جوجه‌های گوشتی شد. با این حال، توکسین بایندر جدید در برخی فراسنجه‌ها مانند بهبود مصرف خوراک، ضریب‌تبدیل و فعالیت آنزیم‌های کبدی اثرات بهتری داشت.

## نتیجه‌گیری کلی

افزودن خوراک آلوده به آفلاتوکسین موجب کاهش عملکرد رشد، افزایش فعالیت آنزیم‌های کبدی و تحلیل هپاتوسیت‌های کبدی شد؛ همچنین دارای اثرات منفی بر مورفولوژی روده کوچک بود و موجب افزایش جمعیت

## References

- Abbès, S., Ouanes, Z., ben Salah-Abbès, J., Houas, Z., Oueslati, R., Bacha, H., & Othman, O. (2006). The protective effect of hydrated sodium calcium aluminosilicate against haematological, biochemical and pathological changes induced by Zearalenone in mice. *Toxicon*, 47(5), 567-574. <https://doi.org/10.1016/j.toxicon.2006.01.016>.
- Agboola, A., Omidwura, B., Odu, O., Odupitan, F., & Iyayi, E. (2015). Effect of probiotic and toxin binder on performance, intestinal microbiota and gut morphology in broiler chickens. *Journal of Animal Science Advances*, 5(7), 1369-1379. <https://doi.org/10.5455/jasa.20150709085312>.
- Alharthi, A. S., Al Sulaiman, A. R., Aljumaah, R. S., Alabdullatif, A. A., Elolimy, A. A., Alqhtani, A. H., & Abudabos, A. M. (2022). Protective effect of date pits on growth performance, carcass traits, blood indices, intestinal morphology, nutrient digestibility, and hepatic aflatoxin residues of aflatoxin b1-exposed broilers. *Agriculture*, 12(4), 476. <https://doi.org/10.3390/agriculture12040476>.
- Applegate, T., Schatzmayr, G., Prickett, K., Troche, C., & Jiang, Z. (2009). Effect of aflatoxin culture on intestinal function and nutrient loss in laying hens. *Poultry Science*, 88(6), 1235-1241. <https://doi.org/10.3382/ps.2008-00494>.
- Aravind, K., Patil, V., Devegowda, G., Umakantha, B., & Ganpule, S. (2003). Efficacy of esterified glucomannan to counteract mycotoxicosis in naturally contaminated feed on performance and serum biochemical and hematological parameters in broilers. *Poultry Science*, 82(4), 571-576. <https://doi.org/10.1093/ps/82.4.571>.
- Arif, M., Iram, A., Bhutta, M. A., Naiel, M. A., Abd El-Hack, M. E., Othman, S. I., & Taha, A. E. (2020). The biodegradation role of *Saccharomyces cerevisiae* against harmful effects of mycotoxin contaminated diets on broiler performance, immunity status, and carcass characteristics. *Animals*, 10(2), 238. <https://doi.org/10.3390/ani10020238>
- Banlunara, W., Bintvihok, A., & Kumagai, S. (2005). Immunohistochemical study of proliferating cell nuclear antigen (PCNA) in duckling liver fed with aflatoxin B1 and esterified glucomannan. *Toxicon*, 46(8), 954-957. <https://doi.org/10.1016/j.toxicon.2005.04.019>
- Barati, M., Chamani, M., Mousavi, S. N., Hoseini, S. A., & Taj Abadi Ebrahimi, M. (2018). Effects of biological and mineral compounds in aflatoxin-contaminated diets on blood parameters and immune response of broiler chickens. *Journal of Applied Animal Research*, 46(1), 707-713. <https://doi.org/10.1080/09712119.2017.1388243>
- Basmacioglu, H., Oguz, H., Ergul, M., Col, R., & Birdane, Y. (2005). Effect of dietary esterified glucomannan on performance, serum biochemistry and haematology in broilers exposed to aflatoxin . *Czech Journal of Animal Science*, 50(1), 31-39. <https://dx.doi.org/10.17221/3992-CJAS>
- Bbosa, G. S., Kitya, D., Lubega, A., Ogwal-Okeng, J., Anokbonggo, W. W., & Kyegombe, D. B. (2013). Review of the biological and health effects of aflatoxins on body organs and body systems. *Aflatoxins-Recent Advances and Future Prospects*, 12, 239-265. <https://doi.org/10.5772/51201>
- Benkerroum, N. (2020). Aflatoxins: Producing-molds, structure, health issues and incidence in Southeast Asian and Sub-Saharan African countries. *International Journal of Environmental Research and Public Health*, 17(4), 1215. <https://doi.org/10.3390/ijerph17041215>
- Che, Z., Liu, Y., Wang, H., Zhu, H., Hou, Y., & Ding, B. (2010). The protective effects of different mycotoxin adsorbents against blood and liver pathological changes induced by mold-contaminated feed in broilers. *Asian-Australasian Journal of Animal Sciences*, 24(2), 250-257. <https://doi.org/10.3390/ijerph17041215>
- Chowdhuryand, S., & Smith, T. (2007). Effects of feed-borne *Fusarium* mycotoxins on performance, plasma chemistry and hepatic fractional protein synthesis rates of turkeys. *Canadian Journal of Animal Science*, 87(4), 543-551. <https://doi.org/10.4141/CJAS07038>
- Denli, M., Blandon, J., Guynot, M., Salado, S., & Perez, J. (2009). Effects of dietary AflaDetox on performance, serum biochemistry, histopathological changes, and aflatoxin residues in broilers exposed to aflatoxin B1. *Poultry Science*, 88(7), 1444-1451. <https://doi.org/10.3382/ps.2008-00341>
- Dersjant-Li, Y., Verstegen, M. W., & Gerrits, W. J. (2003). The impact of low concentrations of aflatoxin, deoxynivalenol or fumonisin in diets on growing pigs and poultry. *Nutrition Research Reviews*, 16(2), 223-239. <https://doi.org/10.1079/NRR200368>
- Dvorska, J. E., Pappas, A. C., Karadas, F., Speake, B. K., & Surai, P. F. (2007). Protective effect of modified glucomannans and organic selenium against antioxidant depletion in the chicken liver due to T-2 toxin-contaminated feed consumption. *Comparative Biochemistry and Physiology Part C: Toxicology and Pharmacology*, 145(4), 582-587. <https://doi.org/10.1016/j.cbpc.2007.02.005>
- Edrington, T., Kubena, L., Harvey, R., & Rottinghaus, G. (1997). Influence of a superactivated charcoal on the toxic effects of aflatoxin or T-2 toxin in growing broilers. *Poultry Science*, 76(9), 1205-1211. <https://doi.org/10.1093/ps/76.9.1205>
- El Miniawy, H. M., Ahmed, K. A., El-Sanousi, A. A., & Khattab, M. M. S. (2014). Effect of aflatoxin induced immunosuppression on pathogenesis of H9N2 avian influenza virus. *Pakistan Veterinary Journal*, 34(2), 234-238.

- Gong, Y., Yang, H., Wang, X., Xia, W., Lv, W., Xiao, Y., & Zou, X. (2019). Early intervention with cecal fermentation broth regulates the colonization and development of gut microbiota in broiler chickens. *Frontiers in Microbiology*, 10, 1422. <https://doi.org/10.3389/fmicb.2019.01422>
- Gowda, N., Ledoux, D., Rottinghaus, G., Bermudez, A., & Chen, Y. (2008). Efficacy of turmeric (*Curcuma longa*), containing a known level of curcumin, and a hydrated sodium calcium aluminosilicate to ameliorate the adverse effects of aflatoxin in broiler chicks. *Poultry Science*, 87(6), 1125-1130. <https://doi.org/10.3382/ps.2007-00313>
- Groves, F. D., Zhang, L., Chang, Y.-S., Ross, F. P., Casper, H., Norred, W. P., ... & Fraumeni Jr, J. F. (1999). Fusarium mycotoxins in corn and corn products in a high-risk area for gastric cancer in Shandong Province, China. *Journal of AOAC International*, 82(3), 657-662. <https://doi.org/10.1093/jaoac/82.3.657>
- Gunal, M., Yayli, G., Kaya, O., Karahan, N., & Sulak, O. (2006). The effects of antibiotic growth promoter, probiotic or organic acid supplementation on performance, intestinal microflora and tissue of broilers. *International Journal of Poultry Science*, 5(2), 149-155. <http://dx.doi.org/10.3923/ijps.2006.149.155>
- Guo, H., Wang, P., Liu, C., Chang, J., Yin, Q., Wang, L., & Lu, F. (2023). Compound mycotoxin detoxifier alleviating aflatoxin B1 toxic effects on broiler growth performance, organ damage and gut microbiota. *Poultry Science*, 102(3), 102434. <https://doi.org/10.1016/j.psj.2022.102434>
- Huff, W., & Doerr, J. (1981). Synergism between aflatoxin and ochratoxin A in broiler chickens. *Poultry Science*, 60(3), 550-555. <https://doi.org/10.3382/ps.0600550>
- Iji, P., Saki, A., & Tivey, D. (2001). Body and intestinal growth of broiler chicks on a commercial starter diet. 1. Intestinal weight and mucosal development. *British Poultry Science*, 42(4), 505-513. <http://dx.doi.org/10.1080/00071660120073151>
- Iyayi, E. A., Kluth, H., & Rodehutsord, M. (2008). Effect of heat treatment on antinutrients and prececal crude protein digestibility in broilers of four tropical crop seeds. *International Journal of Food Science & Technology*, 43(4), 610-616. <https://doi.org/10.1111/j.1365-2621.2007.01495.x>
- Jahanian, E., Mahdavi, A. H., Asgary, S., Jahanian, R., & Tajadini, M. H. (2019). Effect of dietary supplementation of mannanoligosaccharides on hepatic gene expressions and humoral and cellular immune responses in aflatoxin-contaminated broiler chicks. *Preventive Veterinary Medicine*, 168, 9-18. <https://doi.org/10.1016/j.prevetmed.2019.04.005>
- Khan, A., Aalim, M. M., Khan, M. Z., Saleemi, M. K., He, C., Khatoun, A., & Gul, S. T. (2017). Amelioration of immunosuppressive effects of aflatoxin and ochratoxin A in White Leghorn layers with distillery yeast sludge. *Toxin Reviews*, 36(4), 275-281. <http://dx.doi.org/10.1080/15569543.2017.1303781>
- Kolosova, A., & Stroka, J. (2012). Evaluation of the effect of mycotoxin binders in animal feed on the analytical performance of standardised methods for the determination of mycotoxins in feed. *Food Additives and Contaminants: Part A*, 29(12), 1959-1971. <https://doi.org/10.1080/19440049.2012.720035>
- Kubena, L., Harvey, R., Buckley, S., Edrington, T., & Rottinghaus, G. (1997). Individual and combined effects of moniliformin present in *Fusarium fujikuroi* culture material and aflatoxin in broiler chicks. *Poultry Science*, 76(2), 265-270. <https://doi.org/10.1093/ps/76.2.265>
- Lawal, M., & Bolu, S. (2014). Effects of gallic acid (isolated from grape rind) on serum biochemistry, histology and haematology of *Aspergillus flavus* challenged broilers. *Ethiopian Journal of Environmental Studies and Management*, 7(2), 840-849. <http://dx.doi.org/10.4314/ejasm.v7i2.4S>
- Liu, N., Wang, J., Deng, Q., Gu, K., & Wang, J. (2018). Detoxification of aflatoxin B1 by lactic acid bacteria and hydrated sodium calcium aluminosilicate in broiler chickens. *Livestock Science*, 208, 28-32. <https://doi.org/10.1016/j.livsci.2017.12.005>
- Liu, N., Wang, J., Jia, S., Chen, Y., & Wang, J. (2018). Effect of yeast cell wall on the growth performance and gut health of broilers challenged with aflatoxin B1 and necrotic enteritis. *Poultry Science*, 97(2), 477-484. <https://doi.org/10.3382/ps/pex342>
- Liu, Y., Yuan, X., Li, L., Lin, L., Zuo, X., Cong, Y., & Li, Y. (2020). Increased ileal immunoglobulin a production and immunoglobulin a-coated bacteria in diarrhea-predominant irritable bowel syndrome. *Clinical and Translational Gastroenterology*, 11(3), e00146. <https://doi.org/10.14309/ctg.000000000000146>
- Ma, Q., Li, Y., Fan, Y., Zhao, L., Wei, H., Ji, C., & Zhang, J. (2015). Molecular mechanisms of lipoic acid protection against aflatoxin B1-induced liver oxidative damage and inflammatory responses in broilers. *Toxins*, 7(12), 5435-5447. <https://doi.org/10.3390/toxins7124879>
- Magnoli, A., Monge, M., Miazzo, R., Cavaglieri, L., Magnoli, C., Merkis, C., & Chiacchiera, S. (2011). Effect of low levels of aflatoxin B1 on performance, biochemical parameters, and aflatoxin B1 in broiler liver tissues in the presence of monensin and sodium bentonite. *Poultry Science*, 90(1), 48-58. <https://doi.org/10.3382/ps.2010-00971>

- Mahmood, S., Younus, M., Aslam, A., & Anjum, A. (2017). Toxicological effects of Aflatoxin B1 on growth performance, humoral immune response and blood profile of Japanese quail. *The Journal of Animal and Plant Science*, 27(3), 833-840.
- Manafi, M., Khalaji, S., Hedayati, M., & Pirany, N. (2017). Efficacy of Bacillus subtilis and bacitracin methylene disalicylate on growth performance, digestibility, blood metabolites, immunity, and intestinal microbiota after intramuscular inoculation with Escherichia coli in broilers. *Poultry Science*, 96(5), 1174-1183. <https://doi.org/10.3382/ps/pew347>
- Marchioro, A., Mallmann, A., Diel, A., Dilkin, P., Rauber, R., Blazquez, F., & Mallmann, C. (2013). Effects of aflatoxins on performance and exocrine pancreas of broiler chickens. *Avian Diseases*, 57(2), 280-284. <https://doi.org/10.1637/10426-101712-Reg.1>
- Marin, D. E., & Taranu, I. (2015). Ochratoxin A and its effects on immunity. *Toxin Reviews*, 34(1), 11-20. <https://doi.org/10.3109/15569543.2014.958757>
- Murugesan, G., Ledoux, D., Nachrer, K., Berthiller, F., Applegate, T., Grenier, B., Schatzmayr, G. (2015). Prevalence and effects of mycotoxins on poultry health and performance, and recent development in mycotoxin counteracting strategies. *Poultry Science*, 94(6), 1298-1315. <https://doi.org/10.3382/ps/pev075>
- Nemati, Z., Karimi, A., & Besharati, M. (2015). Effects of aflatoxin B1 and yeast cell wall supplementation on the growth performance of broilers. *International Conference on Innovations in Chemical and Agricultural Engineering*, 8, (9), 117-120.
- Ozer, J., Ratner, M., Shaw, M., Bailey, W., & Schomaker, S. (2008). The current state of serum biomarkers of hepatotoxicity. *Toxicology*, 245(3), 194-205. <https://doi.org/10.1016/j.tox.2007.11.021>
- Prathivadi Bayankaram, P., & Sellamuthu, P.S. (2016). Antifungal and anti-aflatoxigenic effect of probiotics against Aspergillus flavus and Aspergillus parasiticus. *Toxin Reviews*, 35(1-2), 10-15. <https://doi.org/10.1080/15569543.2016.1178147>
- Rajput, S. A., Sun, L., Zhang, N., Khalil, M. M., Gao, X., Ling, Z., & Qi, D. (2017). Ameliorative effects of grape seed proanthocyanidin extract on growth performance, immune function, antioxidant capacity, biochemical constituents, liver histopathology and aflatoxin residues in broilers exposed to aflatoxin B1. *Toxins*, 9(11), 371. <https://doi.org/10.3390/toxins9110371>
- Raju, M., & Devegowda, G. (2002). Esterified-glucomannan in broiler chicken diets-contaminated with aflatoxin, ochratoxin and T-2 toxin: Evaluation of its binding ability (in vitro) and efficacy as immunomodulator. *Asian-Australasian Journal of Animal Sciences*, 15(7), 1051-1056. <https://doi.org/10.5713/ajas.2002.1051>
- Redman, C. M. (1969). Biosynthesis of serum proteins and ferritin by free and attached ribosomes of rat liver. *Journal of Biological Chemistry*, 244(16), 4308-4315.
- Resanovic, R., & Sinovec, Z. (2006). Effects of limited feeding of aflatoxin B 1 contaminated feed on the performance of broilers. *Mycotoxin Research*, 22, 183-188. <https://doi.org/10.1007/BF02959274>
- Rezar, V., Frankič, T., Narat, M., Levart, A., & Salobir, J. (2007). Dose-dependent effects of T-2 toxin on performance, lipid peroxidation, and genotoxicity in broiler chickens. *Poultry Science*, 86(6), 1155-1160. <https://doi.org/10.1093/ps/86.6.1155>
- Richard, J. L. (2007). Some major mycotoxins and their mycotoxicoses—An overview. *International Journal of Food Microbiology*, 119(1-2), 3-10. <https://doi.org/10.1016/j.ijfoodmicro.2007.07.019>
- Rocha, O., Ansari, K., & Doohan, F. (2005). Effects of trichothecene mycotoxins on eukaryotic cells: a review. *Food Additives and Contaminants*, 22(4), 369-378. <https://doi.org/10.1080/02652030500058403>
- Rotimi, O. A., Rotimi, S. O., Duru, C. U., Ebebeinwe, O. J., Abiodun, A. O., Oyeniyi, B. O., & Faduyile, F. A. (2017). Acute aflatoxin B1-Induced hepatotoxicity alters gene expression and disrupts lipid and lipoprotein metabolism in rats. *Toxicology reports*, 4, 408-414. <https://doi.org/10.1016/j.toxrep.2017.07.006>
- Rauber, R.H., Oliveira, M.S., Mallmann, A.O., Dilkin, P., Mallmann, C.A., Giacomini, L.Z., & Nascimento, V.P. (2013). Effects of fumonisin B1 on selected biological responses and performance of broiler chickens. *Pesquisa Veterinária Brasileira*, 33, 1081-1086. <https://doi.org/10.1590/S0100-736X2013000900006>
- Saleemi, M. K., Khan, M. Z., Khan, A., Hameed, M. R., Khatoon, A., Abadin, Z. u., & Hassan, Z. U. (2017). Study of fungi and their toxigenic potential isolated from wheat and wheat bran. *Toxin Reviews*, 36(1), 80-88. <https://doi.org/10.1080/15569543.2016.1233890>
- Saleemi, M. K., Khan, M. Z., Khan, A., Ul Hassan, Z., Khan, W. A., Rafique, S., & Sultan, A. (2015). Embryotoxic and histopathological investigations of in-ovo inoculation of aflatoxigenic fungal extracts in chicken embryos. *Pakistan Veterinary Journal*, 35(4).
- SAS. (2023). SAS/STAT® 15.3 User's Guide. . Cary, NC: SAS Institute Inc.
- Sherman, K. E. (1991). Alanine aminotransferase in clinical practice: a review. *Archives of Internal Medicine*, 151(2), 260-265. <https://doi.org/10.1001/archinte.1991.00400020036008>

- Shi, Y., Xu, Z., Feng, J., & Wang, C. (2006). Efficacy of modified montmorillonite nanocomposite to reduce the toxicity of aflatoxin in broiler chicks. *Animal Feed Science and Technology*, 129(1-2), 138-148. <https://doi.org/10.1016/j.anifeedsci.2005.12.006>
- Song, B., Ma, T., Prévéraud, D. P., Zhang, K., Wang, J., Ding, X., ... & Lv, L. (2023). Research Note: Effects of feeding corn naturally contaminated with aflatoxin B1, deoxynivalenol, and zearalenone on reproductive performance of broiler breeders and growth performance of their progeny chicks. *Poultry Science*, 102(11), 103024. <https://doi.org/10.1016/j.psj.2023.103024>
- Tedesco, D., Steidler, S., Galletti, S., Tameni, M., Sonzogni, O., & Ravarotto, L. (2004). Efficacy of silymarin-phospholipid complex in reducing the toxicity of aflatoxin B1 in broiler chicks. *Poultry Science*, 83(11), 1839-1843. <https://doi.org/10.1093/ps/83.11.1839>
- Tung, H. T., Cook, F., Wyatt, R., & Hamilton, P. (1975). The anemia caused by aflatoxin. *Poultry Science*, 54(6), 1962-1969. <https://doi.org/10.3382/ps.0541962>
- Valdivia, A., Martinez, A., Damian, F., Quezada, T., Ortiz, R., Martinez, C., ... & Jaramillo, F. (2001). Efficacy of N-acetylcysteine to reduce the effects of aflatoxin B1 intoxication in broiler chickens. *Poultry Science*, 80(6), 727-734. <https://doi.org/10.1093/ps/80.6.727>
- Van den Bogaard, A., London, N., Driessen, C., & Stobberingh, E. (2001). Antibiotic resistance of faecal *Escherichia coli* in poultry, poultry farmers and poultry slaughterers. *Journal of Antimicrobial Chemotherapy*, 47(6), 763-771. <https://doi.org/10.1093/jac/47.6.763>
- Verma, J., Johri, T., Swain, B., & Ameena, S. (2004). Effect of graded levels of aflatoxin, ochratoxin and their combinations on the performance and immune response of broilers. *British Poultry Science*, 45(4), 512-518. <https://doi.org/10.1080/00071660412331286226>
- Wade, M., Sapkota, D., & Verma, U. (2018). Ameliorating aflatoxicosis in commercial broiler chickens by dietary Mycosorb: Hemato-Biochemical studies. *Indian Journal of Animal Research*, 52(1), 46-50. <http://dx.doi.org/10.18805/ijar.B-3182>
- Wan, X., Yang, Z., Yang, W., Jiang, S., Zhang, G., Johnston, S., & Chi, F. (2013). Toxicity of increasing aflatoxin B1 concentrations from contaminated corn with or without clay adsorbent supplementation in ducklings. *Poultry Science*, 92(5), 1244-1253. <https://doi.org/10.3382/ps.2012-02748>
- Wu, F. (2015). Global impacts of aflatoxin in maize: trade and human health. *World Mycotoxin Journal*, 8(2), 137-142. <https://doi.org/10.3920/WMJ2014.1737>
- Xu, R., Kiarie, E. G., Yiannikouris, A., Sun, L., & Karrow, N. A. (2022). Nutritional impact of mycotoxins in food animal production and strategies for mitigation. *Journal of Animal Science and Biotechnology*, 13(1), 69. <https://doi.org/10.1186/s40104-022-00714-2>
- Xu, Z., Hu, C., Xia, M., Zhan, X., & Wang, M. (2003). Effects of dietary fructooligosaccharide on digestive enzyme activities, intestinal microflora and morphology of male broilers. *Poultry Science*, 82(6), 1030-1036. <https://doi.org/10.1093/ps/82.6.1030>
- Yang, J., Bai, F., Zhang, K., Lv, X., Bai, S., Zhao, L., & Zhang, J. (2012). Effects of feeding corn naturally contaminated with AFB1 and AFB2 on performance and aflatoxin residues in broilers. *Czech Journal of Animal Science*, 57(11), 506-515. <https://doi.org/10.3382/ps.2012-02544>
- Yu, H.-Y., Gao, D.-M., Zhou, W., Xia, B.-B., He, Z.-Y., Wu, B., & Zhao, J. (2021). Acute and subchronic toxicity study of recombinant bovine interferon alpha in rodents. *Journal of Veterinary Research*, 65(2), 183-192. <https://doi.org/10.2478/jvetres-2021-0023>
- Yunus, A., Nasir, M., Tariq Aziz, T. A., & Böhm, J. (2009). Prevalence of poultry diseases in district Chakwal and their interaction with mycotoxicosis: 2. Effects of season and feed. *The Journal of Animal and Plant Sciences*, 19(1), 1-5.
- Yunus, A. W., Razzazi-Fazeli, E., & Bohm, J. (2011). Aflatoxin B1 in affecting broiler's performance, immunity, and gastrointestinal tract: A review of history and contemporary issues. *Toxins*, 3(6), 566-590. <https://doi.org/10.3390/toxins3060566>
- Zou, Y., Liu, S.-B., Zhang, Q., & Tan, H. Z. (2023). Effects of Aflatoxin B1 on growth performance, carcass traits, organ index, blood biochemistry and oxidative status in Chinese yellow chickens. *Journal of Veterinary Medical Science*, 85(9), 1015-1022. <https://doi.org/10.1292/jvms.23-0130>