



"مقاله پژوهشی"

تاثیر استفاده از ال-کارنیتین و اسیدهای چرب امگا-۳ در جیره بر ریخت‌شناسی بافت کبد، روده و اویداکت مرغ‌های تخمگذار

حسن روحانی پور^۱، سید داود شریفی^۲ و غلامحسین ایراجیان^۳

۱- دانشجوی کارشناسی ارشد، گروه علوم دام و طیور، پردیس ابوریحان، دانشگاه تهران، پاکدشت، ایران
۲- دانشیار گروه علوم دام و طیور، پردیس ابوریحان، دانشگاه تهران، پاکدشت، ایران، (نویسنده مسوول: sdsharifi@ut.ac.ir)
۳- دانشیار گروه علوم دام، مرکز گسترش و توسعه فناوری دامغان، دامغان، ایران
تاریخ دریافت: ۱۳۹۹/۷/۲۸ تاریخ پذیرش: ۱۳۹۹/۱۱/۹
صفحه: ۳۱ تا ۴۲

چکیده

تغییرات ساختاری در اندام‌های حیاتی مثل کبد، روده و اویداکت مرغ‌های تخمگذار با تغذیه بعضی ترکیبات می‌تواند عملکرد تولیدی آن‌ها را تحت تأثیر قرار دهد. هدف از انجام این پژوهش، بررسی تغییرات ریخت‌شناسی در بافت کبد، روده و اویداکت مرغ‌های تخمگذار در اثر تغذیه با جیره غنی از امگا-۳ و حاوی سطوح مختلف ال-کارنیتین بود. تعداد ۱۲۰ قطعه مرغ تخمگذار لوهمن سفید (Lohman LSL) در سن ۳۴ هفتگی، در یک آزمایش فاکتوریل ۲×۳ با دو سطح امگا-۳ (صفر، ۳ درصد) و سه سطح ال-کارنیتین (صفر، ۱۰۰ و ۲۰۰ میلی‌گرم در کیلوگرم) در قالب طرح کاملاً تصادفی با ۵ تکرار و ۴ قطعه پرنده در هر تکرار به مدت ۷۰ روز بررسی شد. با تغذیه جیره حاوی ۱۰۰ میلی‌گرم در کیلوگرم ال-کارنیتین عرض کرپیت روده افزایش یافت ($p < 0.05$). افزودن ۱۰۰ میلی‌گرم در کیلوگرم ال-کارنیتین سبب کاهش در میزان قطر سلول هیپاتوسیت کبد شد ($p < 0.05$). تغذیه جیره غنی شده با امگا-۳ باعث افزایش ارتفاع بافت پوششی مگنوم شد ($p < 0.05$). افزودن ۱۰۰ میلی‌گرم در کیلوگرم ال-کارنیتین به جیره معمولی و غنی شده با امگا-۳ ارتفاع چین ایستوموس را افزایش داد ($p < 0.05$). این تحقیق نشان داد که افزودن سطح ۱۰۰ میلی‌گرم در کیلوگرم ال-کارنیتین به جیره دارای اسیدهای چرب امگا-۳ باعث افزایش ارتفاع چین مگنوم می‌شود و افزودن ۲۰۰ میلی‌گرم در کیلوگرم ال-کارنیتین به جیره معمولی باعث کاهش ارتفاع کرک روده و در جیره غنی از امگا-۳ تأثیری بر خصوصیات مورفولوژیکی روده نداشت. به طور کلی، افزودن ۱۰۰ یا ۲۰۰ میلی‌گرم در کیلوگرم ال-کارنیتین همراه با جیره غنی از اسید چرب امگا-۳ اثری بر ریخت‌شناسی بافت کبد مرغ‌های تخمگذار نداشت ولی جیره حاوی امگا-۳ و با افزودن ۱۰۰ میلی‌گرم در کیلوگرم ال-کارنیتین به جیره غنی شده با امگا-۳ باعث بهبود وضعیت اویداکت مگنوم و ایستوموس مرغ‌های تخمگذار شد که می‌تواند سبب بهبود عملکرد تولیدی شود. انجام مطالعات بیشتر در این زمینه توصیه می‌شود.

واژه‌های کلیدی: ال-کارنیتین، امگا-۳، ریخت‌شناسی اویداکت، روده، مرغ‌های تخمگذار

مقدمه

سبب بهبود جمعیت میکروبی در دستگاه گوارش می‌شود و می‌تواند به بازسازی مناسب سلول‌های اپیتلیال روده و جذب مواد غذایی کمک کرده و با از بین بردن میکروب‌های مضر، التهاب دستگاه گوارش را کاهش دهند (۵،۴). استفاده از اسیدهای چرب امگا-۳ از طریق افزایش ارتفاع پرز و عمق کرپیت با بازسازی سلول‌های سالم اپیتلیال روده و میتوز سلولی ارتباط دارد (۶). تأثیر مثبت اسیدهای چرب امگا-۳ در پرندگان بر بسیاری از فعالیت‌های فیزیولوژیکی نظیر تخمگذاری و باروری گزارش شده است (۷). بهبود وضعیت مورفولوژی بافت روده پرندگان با افزایش عملکردهای هضم و جذب، بیان آنزیم‌های حاشیه مسواکی روده و رشد پرندگان در ارتباط است (۲۳). برنجیان و همکاران (۶) گزارش کردند که استفاده از اسیدهای چرب امگا-۳ می‌تواند سبب بهبود سلامت و ویژگی‌های ریخت‌شناسی روده در مرغ‌های تخمگذار شود. اپرسون و چریان (۲) گزارش کردند که استفاده از منابع روغن ماهی در جیره پرندگان باعث افزایش ارتفاع پرزهای روده و کاهش میزان خواک مصرفی و بهبود ضریب تبدیل خوراک خواهد شد. گزارشاتی وجود دارد که نشان می‌دهد اسیدهای چرب اشباع نشده امگا-۳ (3-PUFA) دارای خواص محافظت‌کنندگی در کبد می‌باشند (۳۵).

اویداکت یک عضو بیولوژیکی پیچیده است که در طی شکل‌گیری تخم‌مرغ یک سری تغییرات هورمونی، عصبی، بیوشیمیایی و سلولی را تحمل می‌کند. هرگونه تغییر یا انحراف در عملکرد اویداکت در مرغ تخمگذار می‌تواند به طور مستقیم بر تخم‌مرغ و کیفیت پوسته آن تأثیر بگذارد (۲۸). همچنین تولید کنندگان طیور به طور مداوم در حال پیگیری راهکارهایی برای تقویت سلامت روده و بهبود عملکرد تخمگذاری در مرغ‌های تخمگذار هستند (۵۷). در همین رابطه تأثیر ترکیب جیره غذایی بر ترکیب فلور میکروبی روده، مقدار، نوع و تعادل مواد مغذی اصلی در جیره (کربوهیدرات، لیپید و پروتئین) می‌تواند تأثیر مشخصی بر جمعیت و فعالیت میکروبی روده برجا بگذارد (۲۴). از طرفی فرآیند بازسازی بافت پوششی روده نیاز زیادی به انرژی متابولیکی دارد (۴۳) و کاهش سلامت روده در مرغ‌های تخمگذار باعث ایجاد مشکلاتی در هضم، جذب و سیستم ایمنی بدن می‌شود که یکی از مهمترین دلایل تغییر عملکرد تخمگذاری است (۲۰). مشخص شده است که اسیدهای چرب در جیره پرندگان می‌تواند بر ساختار روده تأثیر بگذارند (۲۴). شواهدی وجود دارد که ثابت می‌کند استفاده از اسیدهای چرب غیر اشباع

دارند و با بهبود بافت اویداکت و افزایش باروری، کاهش مرگ و میر جنینی در اواخر دوره انکوباسیون یا کل دوره انکوباسیون در ارتباط هستند (۳۴). با توجه به فعالیت‌های متابولیکی متنوعی که ال-کارنیتین و اسیدهای چرب امگا-۳ در مرغ‌های تخمگذار دارند انتظار می‌رود استفاده از این ترکیبات به صورت توأم در جیره موجب تغییرات قابل توجه در بهبود وضعیت اندام‌های حمایت کننده از تولید تخم‌مرغ شود. لذا هدف از انجام پژوهش حاضر، بررسی تأثیر استفاده از سطوح مختلف ال-کارنیتین و اسیدهای چرب امگا-۳ بر صفات مورفولوژیکی کبد، روده و اویداکت مرغ‌های تخمگذار بود.

مواد و روش‌ها

در این پژوهش از ۱۲۰ قطعه مرغ تخمگذار لوهمن سفید (Lohman LSL) از سن ۳۴ تا ۴۴ هفته‌گی در یک آزمایش فاکتوریل ۲×۳ با سه سطح ال-کارنیتین (صفر، ۱۰۰ و ۲۰۰ میلی‌گرم در کیلوگرم) و دو سطح امگا-۳ (سطح صفر و ۳ درصد) با ۶ تیمار و ۵ تکرار و ۴ قطعه مرغ در هر تکرار استفاده شد (آذر ماه سال ۱۳۹۸ در مرکز آموزش علمی-کاربردی جهاد کشاورزی شهرستان دامغان). از محصول تجاری سالومگا (محصول غنی از اسیدهای چرب امگا-۳، شرکت Agritech، ایرلند) به میزان ۳ درصد برای غنی سازی جیره با اسیدهای چرب استفاده شد. جیره‌های آزمایشی مطابق با توصیه راهنمای پرورش مرغ تخمگذار لوهمن سفید (Lohman LSL) و به کمک نرم‌افزار UFFDA تنظیم شدند و همچنین آنالیز مواد خوراکی بر اساس NRC (۱۹۹۴) بود (جدول ۱). اسیدهای چرب جیره‌های آزمایشی (جدول ۱) توسط دستگاه کروماتوگرافی گازی (مدل TRACE MS) متصل به طیف سنج جرمی (Shimadzu- QP5050) (آزمایشگاه میکروبیولوژی، گروه علوم دامی دانشگاه تربیت مدرس، دانشگاه تهران) و با روش مت کالف و همکاران (۳۰) اندازه‌گیری شد و مجموع اسیدهای چرب امگا-۳ و امگا-۶ جیره‌ها گزارش شد (جدول ۱). در پایان دوره، سه قطعه پرنده از هر واحد آزمایشی (۱۲ پرنده از هر تیمار)، به طور تصادفی انتخاب و پس از انتقال به آزمایشگاه تشریح و فیزیولوژی، کشتار شدند (۳۳). سپس محوطه بطنی باز و مجرای تخم، روده و کبد به دقت خارج و توزین شدند. قطعات ۳ سانتی‌متری از ناحیه روده کوچک (ژژنوم)، کبد، مگنوم و ایستموس برداشته شد و پس از شستشو با محلول بافر فسفات با استفاده از فرمالین ۵ درصد تثبیت شدند. نمونه‌ها برای انجام مطالعات بافت شناسی به آزمایشگاه (آزمایشگاه ریز کاوش بافت پارسه، کرج) منتقل شدند. برای آماده سازی نمونه‌ها، محلول اتانول با غلظت‌های ۷۰، ۸۰، ۹۰ درصد و الکل مطلق، زایلول، پارافین، رنگ‌های هماتوکسیلین و ائوزین و محلول اسید الکل استفاده شد. برای رنگ آمیزی برش‌های بافتی، از رنگ‌های هماتوکسیلین-ائوزین استفاده شد. از رنگ آمیزی اختصاصی آلیسین بلو جهت مشخص کردن سلول‌های جامی شکل استفاده شد. برای تهیه اسلایدهای بافتی از روش واکس پارافین و برای برش‌گیری از قالب پارافینی از دستگاه میکروتوم استفاده شد. صفات ریخت‌شناسی نظیر ارتفاع پرز، ضخامت یا قطر پرز، عمق و قطر کریپت در بافت روده و

گونزالس-اسکوئرا و لیسن (۲۰۰۱) گزارش کردند که استفاده از ۳ درصد روغن ماهی در جیره باعث پیشگیری و درمان بیماری سندرم کبد چرب در مرغ‌ها می‌شود (۱۵). ال-کارنیتین (بتا-هیدروکسی-گاما-ان-تری متیل آمینو-بوتیرات) یک مولکول چهار آمینی محلول در آب است که بطور طبیعی در میکروارگانیسم‌ها، گیاهان و حیوانات وجود دارد و به عنوان یک حمل کننده ضروری آسپیل در بتا-اکسیداسیون میتوکندریایی اسیدهای چرب با زنجیره بلند به داخل میتوکندری برای تولید انرژی عمل می‌کند و از این طریق مانع تخلیه‌ی گلیکوژنی و احتمالاً به دلیل خواص آنتی‌اکسیدانی که دارد باعث کاهش آثار مضر رادیکال‌های آزاد می‌شود (۱۳). علاوه بر این ال-کارنیتین اثرات متنوعی نظیر افزایش رشد، بازده خوراک و جوجه درآوری و کاهش بیماری‌های متابولیکی می‌باشد (۵۳). در تحقیقات اخیر، نیاز به ال-کارنیتین تحت برخی از شرایط، از جمله محدود بودن سنتز ال-کارنیتین در حیوانات جوان، مصرف جیره‌هایی با مقادیر چربی بالا و دارای ال-کارنیتین کم و همچنین جذب روده‌ای کم، افزایش یافته است، بنابراین افزودن آن به خوراک مصرفی خصوصاً برای طیور که سرعت رشد بالایی را دارند، می‌تواند موثر باشد (۲۱). شفیع و همکاران (۴۷) گزارش کردند که افزودن ۳۰۰ میلی‌گرم در کیلوگرم ال-کارنیتین به جیره طیور باعث افزایش ذخیره گلیکوژن در کبد می‌شود و سلول‌های بدن پرندگان می‌توانند از گلیکوژن کبد به عنوان منبع انرژی استفاده کنند. کاظمی فرد و همکاران (۲۲) گزارش کردند که استفاده از سطوح ۱۰۰ و ۱۵۰ میلی‌گرم در کیلوگرم ال-کارنیتین باعث بهبود وضعیت اویداکت و افزایش تولید تخم‌مرغ در مرغ‌های تخمگذار خواهد شد. نشان داده شده است که اسیدهای چرب امگا-۳ و ال-کارنیتین می‌تواند با تنظیم تعادل میکروبی روده سلامت دستگاه گوارش را تامین کنند و باعث افزایش ترشح آنزیم‌های گوارشی از لوزالمعده و سایر اندام‌های داخلی شوند (۴۹). اویداکت مرغ‌های تخمگذار یک ارگان بسیار پویا است که در آن زرده تولید شده به رویان تبدیل می‌شود. پیش‌سازهای زرده از گردش خون گرفته می‌شوند و در فولیکول‌های در حال رشد که دارای مقدار زیادی چربی هستند، رسوب می‌کنند (۳۹، ۴۰). در طی رشد سریع فولیکول‌های بزرگ، مقدار زیادی انرژی برای سنتز DNA، پروتئین و تکثیر سلول در غشاهای فولیکولی مورد نیاز است (۴۶). ستول و همکاران (۴۶) گزارش کردند که اسیدهای چرب به عنوان منبع انرژی برای تامین آدنوزین تری فسفات (ATP) در رشد سریع فولیکولی تخمدان کارایی دارند. ال-کارنیتین از طریق روده جذب می‌شود و با بهبود استفاده انرژی از اسیدهای چرب ممکن است رسوب چربی زرده و در نتیجه رشد فولیکولی و روند تخمک گذاری را تسهیل کند (۱۱). در مطالعه‌ای گزارش شده است که جیره‌هایی که حاوی اسیدهای چرب امگا-۳ هستند در تحریک سنتز پروتئین آلبومین تخم‌مرغ در مگنوم تأثیر مثبت دارند و میزان ترشح موسین را نیز افزایش می‌دهند و می‌توانند وضعیت اویداکت مرغ‌های تخمگذار را بهبود ببخشند (۱۶). در آزمایشی گزارش شده است که سطوح بالای ال-کارنیتین جیره‌ای بر قابلیت تفریح تخم‌مرغ‌ها تأثیر مثبت

همچنین از مقایسات مستقل برای مقایسه ترکیبات تیماری استفاده شد.

$$Y_{ijk} = \mu + A_i + B_j + (A \times B)_{ij} + e_{ijk} \quad \text{مدل (۱)}$$

که در این مدل، Y_{ijk} : مقدار هر مشاهده؛ M : میانگین کل؛ A_i : اثر اسیدهای چرب امگا-۳ ($i=1, 2$)؛ B_j : اثر ال-کارنیتین ($j=1, 2, 3$)؛ $(A \times B)_{ij}$: اثر متقابل اسیدهای چرب امگا-۳ × ال-کارنیتین و e_{ijk} : عوامل باقیمانده است.

ارتفاع چین، ضخامت چین، ارتفاع بافت پوششی و عمق غدد در اویداکت، به کمک میکروسکوپ نوری متصل به کامپیوتر اندازه‌گیری شد (۱۷). جهت ارزیابی تغییرات هیستومورفومتری از دوربین Dino late ساخت کشور کره، و نرم افزار Dino Capture نسخه ۲ اندازه‌گیری شد. داده‌های حاصل از آزمایش با استفاده از نرم‌افزار آماری SAS (ویرایش ۹/۱)، رویه GLM بر اساس مدل آماری (۱) تجزیه و میانگین‌ها با استفاده از آزمون توکی در سطح ۵ درصد مقایسه شدند.

جدول ۱- مواد خوراکی و ترکیب شیمیایی جیره آزمایشی

Table 1. Feed ingredients and chemical composition of experimental diet

جیره (درصد)		اجزای جیره (درصد)
معمولی	غنی شده با امگا-۳	دانه ذرت
۵۲/۲۰	۴۹/۰۰	کنجاله سویا (۴۴ درصد پروتئین)
۳۰/۸۰	۳۱/۵۰	سیوس گندم
۲/۵۰	۲/۵۰	سالومگا
.	۳	روغن کانولا
۱/۸۴	۱/۳۶	دی کلسیم فسفات
۱/۵۲	۱/۵۲	کربنات کلسیم
۶/۵۰	۶/۵۰	صدف
۳/۶۶	۳/۶۶	مکمل ویتامینی ^۱
۰/۲۵	۰/۲۵	مکمل معدنی ^۲
۰/۲۵	۰/۲۵	دی ال متیونین
۰/۱۸	۰/۱۶	نمک
۰/۱۵	۰/۱۵	جوش شیرین
۰/۱۵	۰/۱۵	ترکیبات شیمیایی محاسبه شده
۲۶۲۰	۲۶۲۰	انرژی قابل متابولیسم (کیلوکالری در کیلوگرم)
۱۸/۵۰	۱۸/۵۰	پروتئین خام (درصد)
۲/۶۴	۲/۷۱	فیبر خام
۴/۲۵	۴/۲۵	کلسیم (درصد)
۰/۴۳	۰/۴۳	فسفر (درصد)
۰/۰۳	۰/۵۱	مجموع اسیدهای چرب امگا-۳ (درصد)
۱/۰۴	۱/۰۳	لیزین (درصد)
۰/۴۸	۰/۴۴	متیونین (درصد)
۰/۷۸	۰/۷۴	متیونین + سیستین (درصد)
۲/۲۸	۵/۴۸	ترکیبات اسیدهای چرب (درصد)
۴۶/۹۲	۳۷/۸۱	مجموع اسیدهای چرب امگا-۳
۲۰/۶۳	۶/۹۱	مجموع اسیدهای چرب امگا-۶
۳-امگا / ۶-امگا		

۱- مقدار ویتامین و مواد معدنی تامین شده توسط مکمل (میلی گرم در کیلوگرم جیره): ویتامین A (۸۸۰۰ واحد بین المللی)، ویتامین D_۳ (۲۵۰۰ واحد بین المللی)، ویتامین E (۱۱ واحد بین المللی)، ویتامین K_۳ (۲/۲ واحد بین المللی)، تیامین (۱/۵ میلی گرم)، ریبوفلاوین (۴ میلی گرم)، نیاسین (۳۵ میلی گرم)، د-کلسیم پنتوتنات (۸ میلی گرم)، پیریدوکسین (۲/۵ میلی گرم)، فولاسین (۰/۴۸ میلی گرم)، کوبالامین (۰/۰۱ میلی گرم)، بیوتین (۰/۱۵ میلی گرم)، کولین کلراید (۲۰۰ میلی گرم).
 ۲- هر کیلوگرم مکمل معدنی: منگنز (۷۵ میلی گرم)، آهن (۷۵ میلی گرم)، روی (۶۴ میلی گرم)، مس (۶ میلی گرم)، ید (۰/۱۸ میلی گرم)، سلنیوم (۰/۲ میلی گرم).
 * ترکیبات شیمیایی محاسبه شده بر اساس NRC (۱۹۹۴) و تغذیه طیور تجاری لیسون و سامرز (۲۰۰۹) بود.
 ** هر کیلوگرم سالومگا: آلفا-لینولنیک اسید (۲۶/۱۹)، استئاری دوتیک اسید (۵/۳۷)، ایکوزا تریونیک اسید (۱/۸۷)، ایکوزا تتراونیک اسید (۵/۱۹)، ایکوزا پنتاونیک اسید (۲۲/۴۵)، هیکوزا اپتاونیک اسید (۱/۴۵)، دکوزا اپتاونیک اسید (۹/۶۵)، دکوزا هگزانوئیک اسید (۳۷/۸۲).
 Σ n-3= C18:3n3 (linolenic) + C20:5n3 (eicosapentaenoic acid) + C22:5n3 (docosapentaenoic acid). Σ n-6= C18:2n6 (linoleic acid) + C20:4n6 (arachidonic acid) + C22:4n6 (docosahexaenoic acid).

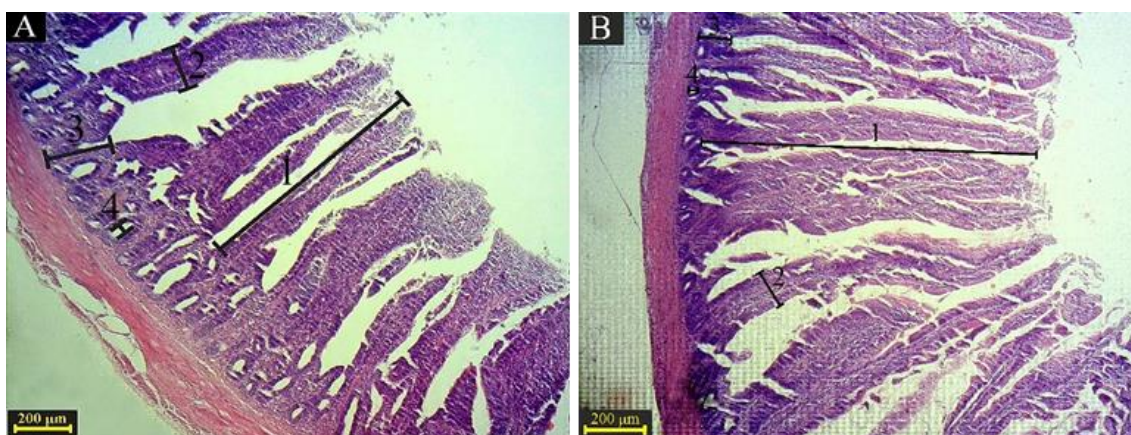
نتایج و بحث

سایر گروه‌ها شد ($p < 0.05$). ارتفاع پرز در روده پرندگانی که با جیره حاوی اسیدهای چرب امگا-۳ بدون ال-کارنیتین و یا حاوی ۱۰۰ میلی‌گرم در کیلوگرم ال-کارنیتین تغذیه شدند کمتر از پرندگانی بود که با جیره معمولی و یا جیره معمولی حاوی ۱۰۰ میلی‌گرم در کیلوگرم ال-کارنیتین تغذیه شدند ($p < 0.05$). در این آزمایش افزودن سطح بالای ال-کارنیتین (۲۰۰ میلی‌گرم بر کیلوگرم) به جیره معمولی و یا جیره‌های غنی از امگا-۳ بدون ال-کارنیتین و یا حاوی ۱۰۰ میلی‌گرم در کیلوگرم ال-کارنیتین سبب کاهش ارتفاع پرز روده شد. به

اثر سطح اسیدهای چرب امگا-۳ در جیره بر صفات مورفولوژی روده معنی‌دار نبود (شکل ۱؛ جدول ۲). در اثرات اصلی عرض کریت در روده پرندگان تغذیه شده با جیره‌های حاوی ۱۰۰ میلی‌گرم در کیلوگرم ال-کارنیتین افزایش یافت ($p < 0.05$). اثرات متقابل اسیدهای چرب امگا-۳ × ال-کارنیتین تنها بر ارتفاع پرزهای روده معنی‌دار بود ($p < 0.05$). افزودن ۲۰۰ میلی‌گرم در کیلوگرم ال-کارنیتین به جیره معمولی سبب کاهش معنی‌دار ارتفاع پرز در مقایسه با

اثر معنی‌داری مشاهده نشد. هرچند تاکنون اثر استفاده همزمان ال-کارنیتین و اسیدهای چرب امگا-۳ در جیره بر ریخت‌شناسی دستگاه گوارش طیور گزارش نشده است ولی کروگر و همکاران (۲۶) گزارش کردند که منابع چربی و روغن ماهی می‌توانند بر رشد ویلی‌ها و ظرفیت جذب کنندگی روده کوچک تأثیر بگذارند. همسو با نتایج این آزمایش، گزارشات مختلفی در خصوص افزایش سطح اکسیداسیون و کاهش ارتفاع ویلی روده در اثر تغذیه جیره حاوی روغن ماهی به عنوان منبع غنی از اسیدهای چرب غیر اشباع (۵۵)، یا حاوی میزان بالای اسیدهای چرب غیر اشباع امگا-۳ منتشر شده است (۸). در تضاد با این نتایج، گزارش شده است مرغ‌هایی که جیره حاوی اسیدهای چرب امگا-۳ دریافت کردند کرک‌های روده بلندتر (۳۱) و عمق کریپت کمتری (۵۴) داشته‌اند. تضاد در گزارشات مختلف احتمالاً به دلیل تفاوت در نوع منبع اسیدهای چرب، سطح استفاده اسیدهای چرب یا ال-کارنیتین در جیره و یا جیره پایه می‌باشد. افزایش ارتفاع پرزهای روده و عمق کریپت نشانگر افزایش ظرفیت جذب می‌باشد (۳۳،۵۱) و وضعیت بافت پوششی آن یکی از شاخص وضعیت سلامتی روده در نظر گرفته می‌شود (۱۰). بنابراین به نظر می‌رسد که ساختار پوششی بافت روده تحت تأثیر سطوح اسیدهای چرب امگا-۳ و ال-کارنیتین جیره قرار می‌گیرد و این امر می‌تواند بر جذب مواد مغذی و متعاقب آن بر مصرف خوراک و عملکرد تولیدی مرغ‌های تخمگذار اثر بگذارد. لازم به ذکر است که در مرغ‌های تخمگذار، عملکرد متأثر از فعالیت اندام‌های دیگر نظیر کبد، تخمدان‌ها و اوبدکت نیز می‌باشد. گزارش‌های مختلفی در خصوص اثرات مثبت ال-کارنیتین و اسیدهای چرب امگا-۳ بر عملکرد کمی و کیفی مرغ‌های تخمگذار وجود دارد (۷،۴۹،۵۳) که بیانگر تأثیر مثبت ترکیبات مذکور بر فعالیت سایر اندام‌های مرتبط با تولید تخم مرغ می‌باشد.

نظر می‌رسد که سطح بالای ال-کارنیتین در جیره و یا مقدار بالای اسیدهای چرب غیر اشباع در جیره به ویژه هنگامی که این جیره‌ها با ال-کارنیتین مکمل می‌شوند اثر منفی بر بافت پوششی روده می‌گذارند. احتمالاً سطوح بالای اسیدهای چرب غیر اشباع، بافت روده را به محیطی مناسب برای اکسیداسیون تبدیل می‌کند و این امر باعث تأثیر منفی بر مورفولوژی روده می‌شود زیرا بافت پوششی روده در برابر آسیب‌های اکسیداتیو بسیار حساس است (۵۰). همچنین اعتقاد بر این است که تحریک اکسیداسیون اسیدهای چرب سبب تخریب ماست سل‌های مخاطی روده می‌شود و با آزاد سازی واسطه‌های التهابی مانند هیستامین و نکروز تومور فاکتور-آلفا (TNF- α) می‌تواند آسیب به روده را تشدید کند (۱،۳). ال-کارنیتین در روده جذب می‌شود و سطوح بالا آن در روده باعث جهش در ژن‌های رمزگذار آسپل کارنیتین ترانسفراز-۱ (SLC22A4) و آسپل کارنیتین ترانسفراز-۲ (SLC22A5) شده و در نتیجه تأثیر منفی بر ساختار و عملکرد روده دارد (۱۲،۳۸). گزارش شده است که اسیدهای چرب در روده کوچک منجر به افزایش DNA سلول‌های مخاطی روده می‌شوند و بدون تأثیر بر تکثیر توده پرزها، سرعت تکثیر سلول‌های کریپت را افزایش می‌دهند (۲۵). از طرفی سطوح بالای اسیدهای چرب امگا-۳ با آسیب به روده می‌توانند منجر به هدر رفتن انرژی سلول‌های مخاطی و کاهش سنتز ATP شوند (۲۶،۴۲). در راستای این آسیب‌های سلولی در روده آپوپتوز صورت می‌گیرد که عمده‌ترین حالت مرگ سلولی در تخریب سلول‌های اپیتلیال روده است که منجر به تأثیر منفی بر رشد و عملکرد روده می‌شود (۱۸). بنابراین کاهش ارتفاع پرزهای در سطوح بالای ال-کارنیتین در جیره و یا حضور اسیدهای چرب امگا-۳ همراه با ال-کارنیتین در این آزمایش تا اندازه‌ای قابل توجیه است. با این حال گزارش شده است که ال-کارنیتین در سطوح پایین باعث بهبود بافت پوششی روده می‌شود و از آسیب‌های اکسیداتیو جلوگیری می‌کند (۹) ولی در این تحقیق



شکل ۱- تصویر میکروسکوپ نوری بافت روده کوچک (ژژنوم). رنگ‌آمیزی هماتوکسیلین-ئئوزین، بزرگنمایی $\times 40$. (A) تیمار معمولی با بدون ال-کارنیتین، (B) تیمار معمولی با ۱۰۰ میلی‌گرم در کیلوگرم ال-کارنیتین.

(۱) ارتفاع پرز؛ (۲) ضخامت پرز؛ (۳) عمق کریپت؛ (۴) عرض کریپت (مقیاس $200\mu\text{m}$)

Figure 1. Optical microscopic image of the small intestine tissue (Jejunum). Hematoxylin and Eosin staining.

Magnification $\times 40$. A) Normal diet $\times 0$ mg/kg L-carnitine, B) Normal diet $\times 100$ mg/kg L-carnitine.

1) Villus length; 2) Villus thickness; 3) Intestinal crypt depth; 4) Intestinal crypt width (200 μm)

جدول ۲- اثر ال-کارنیتین و اسیدهای چرب امگا-۳ بر مورفولوژی روده مرغ‌های تخمگذار

Table 2. Effect of L-carnitine and Omega-3 fatty acids on the intestinal morphology of laying hens

متغیر	ارتفاع پرز (میکرومتر)	ضخامت پرز (میکرومتر)	عمق کریبت (میکرومتر)	عرض کریبت (میکرومتر)	ارتفاع پرز / عمق کریبت (میکرومتر)
اسید چرب	۱۲۸۳/۲۶۷	۱۰۴/۰۱۷	۱۹۸/۴۲۰	۱۴/۶۴۵	۶/۵۶
سطح صفر	۱۲۶۴/۷۳۹	۹۱/۷۱۳	۱۹۳/۳۹۷	۱۳/۸۸۷	۶/۵۹
سه درصد	۵۰/۴۶۸	۶/۳۷۴	۶/۲۲۰	۱/۳۶۸	۰/۳۷
SEM					
ال-کارنیتین (میلی‌گرم/کیلوگرم)					
.	۱۳۳۲/۲۶۰	۱۰۰/۰۵۹	۱۹۵/۷۵۲	۱۳/۷۵۰ ^{ab}	۶/۸۳
۱۰۰	۱۳۰۵/۵۳۰	۱۰۳/۱۸۹	۱۹۵/۵۳۶	۱۸/۹۷۶ ^a	۶/۷۴
۲۰۰	۱۱۸۴/۲۱۹	۹۰/۳۴۹	۱۹۶/۴۳۶	۱۰/۰۷۳ ^d	۶/۱۶
SEM	۶۱/۸۱۰	۷/۸۰۷	۷/۶۱۸	۱/۶۷۵	۰/۴۶
اثر متقابل					
اسید چرب × ال-کارنیتین (میلی‌گرم/کیلوگرم)					
صفر × صفر	۱۳۹۵/۶۹ ^a	۱۱۰/۱۸۲	۲۰۲/۴۶۲	۱۵/۰۷۷	۵/۷۹
صفر × ۱۰۰	۱۴۰۰/۳۹ ^a	۱۱۱/۱۳۵	۲۰۱/۲۴۵	۱۹/۰۲۲	۶/۹۹
صفر × ۲۰۰	۱۰۵۳/۷۱ ^c	۹۰/۷۳۵	۱۹۱/۵۵۲	۹/۸۳۷	۶/۹۰
سه × صفر	۱۲۶۸/۸ ^o	۸۹/۹۳۵	۱۸۹/۰۴۲	۱۲/۴۲۲	۶/۷۵
سه × ۱۰۰	۱۲۱۰/۷ ^d	۹۵/۲۴۲	۱۸۹/۸۲۷	۱۸/۹۳۰	۶/۴۷
سه × ۲۰۰	۱۳۱۴/۷ ^{ab}	۸۹/۹۶۲	۲۰۱/۳۲۰	۱۰/۳۰۷	۶/۵۴
SEM	۸۷/۴۱	۱۱/۰۴۰	۱۰/۷۷۴	۲/۳۶۹	۰/۶۴
منبع تغییر					
اسید چرب	۰/۷۹۸	۰/۱۸۹	۰/۵۷۵	۰/۶۹۹	۰/۹۵
ال-کارنیتین	۰/۲۲۴	۰/۴۹۳	۰/۹۶۶	۰/۰۰۵	۰/۵۵
اسید چرب × ال-کارنیتین	۰/۰۴	۰/۶۵۸	۰/۵۰۴	۰/۷۸۴	۰/۶۱

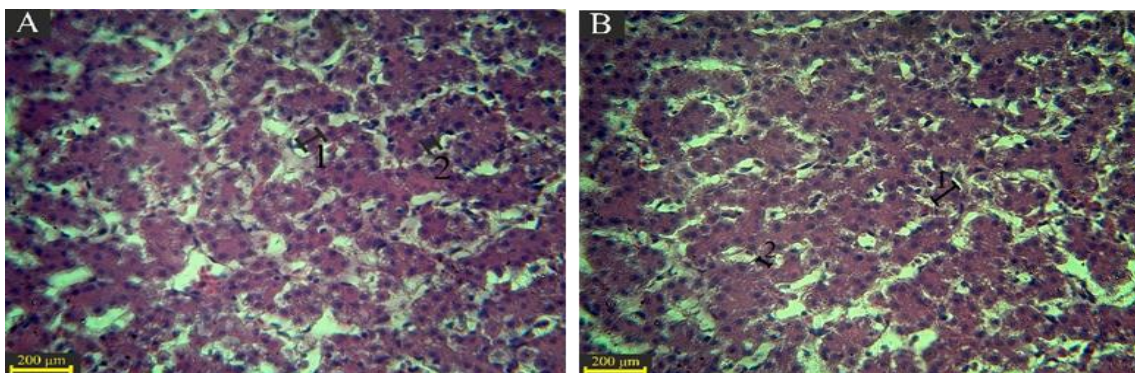
abc: میانگین‌های با حروف متفاوت در هر ستون، با یکدیگر اختلاف معنی‌دار دارند ($p < 0.05$).

SEM: خطای استاندارد میانگین‌ها

*: جیره معمولی حاوی صفر درصد امگا-۳ و جیره غنی شده حاوی ۳ درصد امگا-۳ می‌باشد.

اسیدهای چرب در کبد جلوگیری کند که این امر با کاهش قطر هپاتوسیت هسته و سلول کبد همخوانی دارد. مصرف اسیدهای چرب امگا-۳ با کاهش نکروز تومور فاکتور-آلفا ($TNF-\alpha$) و اینترکولین‌های التهابی، می‌تواند از ایجاد و پیشرفت بیماری کبد چرب به مراحل شدیدتر جلوگیری کند (۹،۵۶). سوفی و همکاران (۴۸) گزارش کردند که جایگزین کردن اسیدهای چرب امگا-۳ یا روغن ماهی به جای درشت مغذی‌ها در جیره مقدار استئاتوز و محتوی تری گلیسرید هپاتوسیت‌های کبد را کاهش می‌دهد.

اثر ال-کارنیتین و اسیدهای چرب امگا-۳ بر قطر هسته هپاتوسیت و قطر سلول هپاتوسیت در کبد معنی‌دار نبود (شکل ۲؛ جدول ۳). در اثرات اصلی سطح ۱۰۰ میلی‌گرم بر کیلوگرم ال-کارنیتین سبب کاهش معنی‌دار در میزان قطر سلول‌های هپاتوسیت کبد شد ($p < 0.05$)، اما افزودن ال-کارنیتین و اسیدهای چرب امگا-۳ تأثیر معنی‌داری بر بافت کبد نداشت. کبد محل اصلی لیپوژنز در پرندگان می‌باشد و استفاده از اسیدهای چرب غیراشباع در جیره طیور باعث ممانعت از لیپوژنز می‌شود (۳۲). ال-کارنیتین که در اکسیداسیون اسیدهای چرب نقش دارد، می‌تواند از تجمع



شکل ۲- تصویر میکروسکوپ نوری بافت کبد. رنگ‌آمیزی هماتوکسیلین-ئوزین، بزرگمایی $\times 40$. (A) تیمار معمولی با بدون ال-کارنیتین، (B) تیمار معمولی با ۱۰۰ میلی‌گرم در کیلوگرم ال-کارنیتین.

(۱) قطر هسته هپاتوسیت؛ (۲) قطر سلول هپاتوسیت (مقیاس $200 \mu m$)

Figure 2. Optical microscopic image of the liver tissue. Hematoxylin and Eosin staining. Magnification $\times 40$. A) Normal diet $\times 0$ mg/kg L-carnitine, B) Normal diet $\times 100$ mg/kg L-carnitine.
1) Hepatocyte nucleus diameter; 2) Hepatocyte cell diameter ($200 \mu m$)

جدول ۳- اثر ال-کارنیتین و اسیدهای چرب امگا-۳ بر مورفولوژی بافت کبد مرغ‌های تخمگذار

Table 3. Effect of L-carnitine and Omega-3 fatty acids on the liver morphology of laying hens

متغیر	قطر هسته هیاتوسیت (میکرومتر)	قطر سلول هیاتوسیت (میکرومتر)
اسید چرب	۳/۵۱۲	۷/۳۸۹
سطح صفر	۳/۲۳۵	۷/۸۳۲
سه درصد	-/۲۳۷	-/۴۴۵
SEM		
ال-کارنیتین (میلی‌گرم/کیلوگرم)		
۰	۳/۵۰۹	۸/۰۴۴*
۱۰۰	۳/۲۹۵	۶/۴۶۵*
۲۰۰	۳/۳۱۶	۸/۳۲۲*
SEM	-/۲۹۱	-/۵۴۵
اثر متقابل		
اسید چرب × ال-کارنیتین (میلی‌گرم/کیلوگرم)		
صفر × صفر	۴/۰۲۷	۸/۱۳۵
صفر × ۱۰۰	۳/۲۳۰	۵/۹۸۷
صفر × ۲۰۰	۳/۲۷۷	۸/۰۴۵
سه × صفر	۲/۹۹۰	۷/۹۵۲
سه × ۱۰۰	۳/۳۶۰	۶/۹۴۲
سه × ۲۰۰	۳/۳۵۵	۸/۶۰۰
SEM	-/۴۱۱	-/۷۷۱
منبع تغییر		
اسید چرب	-/۴۲۰	-/۴۹۱
ال-کارنیتین	-/۸۵۰	-/۰۶
اسید چرب × ال-کارنیتین	-/۳۰۰	-/۷۵۹

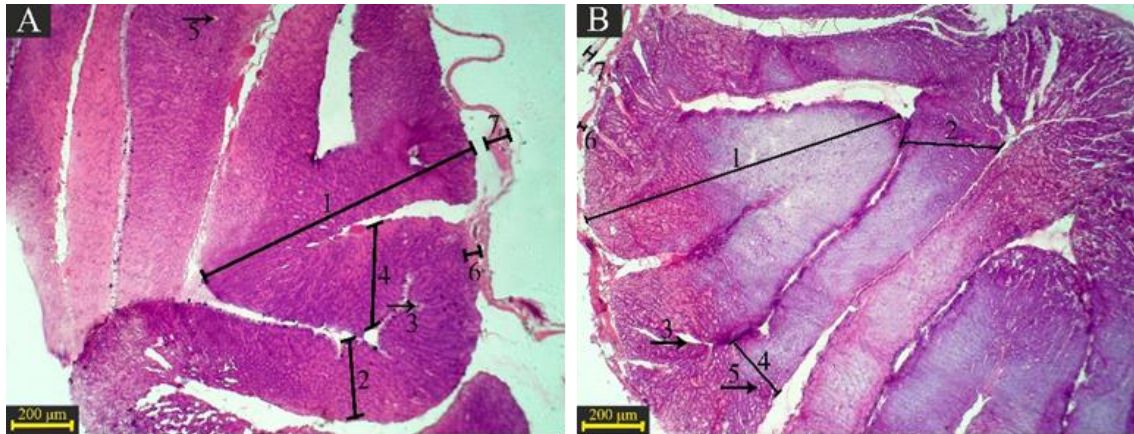
abc: میانگین‌های با حروف متفاوت در هر ستون، با یکدیگر اختلاف معنی‌دار دارند ($p < 0.05$). SEM: خطای استاندارد میانگین‌ها. *جیره معمولی حاوی صفر درصد امگا-۳ و جیره غنی شده حاوی ۳ درصد امگا-۳ می‌باشد.

حاوی ۱۰۰ میلی‌گرم در کیلوگرم ال-کارنیتین شد ($p < 0.05$). آلبومین تخم مرغ عملکرد ضد میکروبی دارد و بهبود مگنوم می‌تواند به این عمل ضد میکروبی آلبومین کمک کند (۵۱). جاکوب و بکست (۱۹) گزارش کردند که با توجه به نقش اویداکت در ساخت ترکیبات تخم‌مرغ پس از دریافت تخمک از تخمدان، ال-کارنیتین سبب بهبود مورفولوژی مگنوم می‌شود و از این طریق سنتز پروتئین تخم‌مرغ در کل اویداکت افزایش می‌یابد و می‌تواند باعث بهبود آلبومین تخم‌مرغ شود. گونزالز موران (۱۶) گزارش کرد که جیره‌های حاوی اسیدهای چرب بلند زنجیره بر میزان هورمون پروتسترون تاثیر مثبت می‌گذارند و این هورمون در تحریک سنتز پروتئین آلبومین تخم‌مرغ در مگنوم اثر مثبت دارد و می‌تواند میزان ترشح موسین را نیز افزایش دهد. مکمل سازی ال-کارنیتین ممکن است ذخیره لیپید زرده را تسریع کند و بنابر این توسعه فولیکولی را سرعت ببخشد و از این طریق نرخ متابولیسمی را در مگنوم و غده پوسته‌ساز را افزایش دهد. بنابراین ال-کارنیتین موجب ذخیره آلبومین و تجمع کلسیم در پوسته می‌شود که به افزایش ضخامت پوسته و وزن بالاتر تخم مرغ منجر خواهد شد (۳۶). رادون‌نادیا و همکاران (۴۴) گزارش کردند که اسیدهای چرب امگا-۳ به دلیل خواص آنتی‌اکسیدانی می‌توانند تنش‌های اکسیداتیو را کنترل کنند و از طرفی با بهبود وضعیت اویداکت، ارتقای سلامت روده و افزایش ترشح آنزیم‌های گوارشی، بازجذب و تجمع مواد مغذی از قبیل پروتئین‌ها و اسیدهای آمینه در بافت‌ها و سفیده تخم‌مرغ را افزایش دهند و در نتیجه موجب افزایش کیفیت تخم‌مرغ می‌شوند. کاظمی‌فرد و همکاران (۲۲) گزارش کردند که کیفیت آلبومین، توده تخم‌مرغ، بهبود شاخص شکل تخم‌مرغ در مرغ‌های که سطح ۱۰۰ و ۱۵۰ میلی‌گرم در

اثر ال-کارنیتین و اسیدهای چرب امگا-۳ بر ارتفاع چین، ضخامت چین، ارتفاع بافت پوششی، ضخامت لایه عضلانی داخلی، ضخامت لایه عضلانی خارجی مگنوم (شکل ۳؛ جدول ۴) معنی‌دار بود ($p < 0.05$). در اثرات اصلی جیره‌های غنی شده با امگا-۳ باعث افزایش ارتفاع بافت پوششی و ارتفاع چین مگنوم شد ($p < 0.05$). میزان ضخامت چین در پرندگان تغذیه شده با ۲۰۰ میلی‌گرم در کیلوگرم ال-کارنیتین افزایش یافت ($p < 0.05$). سطح ۱۰۰ میلی‌گرم در کیلوگرم ال-کارنیتین سبب افزایش معنی‌دار ارتفاع بافت پوششی شد ($p < 0.05$). سطح ۱۰۰ میلی‌گرم در کیلوگرم ال-کارنیتین سبب افزایش معنی‌دار میزان ضخامت لایه عضلانی داخلی شد ($p < 0.05$). در اثرات متقابل افزودن ۱۰۰ میلی‌گرم در کیلوگرم ال-کارنیتین به جیره معمولی باعث کاهش معنی‌دار ارتفاع چین مگنوم در مقایسه با سایر گروه‌ها شد ($p < 0.05$). تغذیه جیره معمولی حاوی ۲۰۰ میلی‌گرم در کیلوگرم ال-کارنیتین، جیره غنی شده با امگا-۳ بدون ال-کارنیتین و یا حاوی ۱۰۰ میلی‌گرم در کیلوگرم ال-کارنیتین سبب افزایش معنی‌دار ارتفاع چین مگنوم در مقایسه با جیره معمولی حاوی ۱۰۰ میلی‌گرم در کیلوگرم ال-کارنیتین شد ($p < 0.05$). افزودن ۱۰۰ و ۲۰۰ میلی‌گرم در کیلوگرم ال-کارنیتین به جیره‌های غنی شده با امگا-۳ سبب کاهش معنی‌دار ضخامت چین در مقایسه با جیره معمولی حاوی ۲۰۰ میلی‌گرم در کیلوگرم ال-کارنیتین شد ($p < 0.05$). تغذیه جیره معمولی بدون ال-کارنیتین میزان ضخامت چین را نسبت به سایر تیمارهای آزمایشی کاهش داد ($p < 0.05$). تغذیه جیره معمولی بدون ال-کارنیتین و جیره‌های غنی شده حاوی ۱۰۰ و ۲۰۰ میلی‌گرم در کیلوگرم ال-کارنیتین سبب کاهش معنی‌دار ضخامت لایه عضلانی خارجی در مقایسه با جیره معمولی

گزارش کردند که افزودن روغن ماهی به جیره مرغ‌های تخم‌گذار می‌تواند میزان وزن تخم‌مرغ را به طور قابل توجهی کاهش دهد و احتمالاً افزایش محتوای اسید چرب امگا-۳ در جیره سبب کاهش تری گلیسیرید در گردش خون پرندگان می‌شود و به نوبه خود منجر به محدودیت در دسترس بودن چربی‌ها برای تشکیل زرده خواهد شد.

کیلوگرم ال-کارنیتین را دریافت کرده بودند مشاهده شد که احتمالاً به دلیل اثر مثبت ال-کارنیتین بر مورفولوژی اویداکت می‌باشد. اسید چرب امگا-۳ به علت کاهش میزان استروژن سبب کاهش متقابل میزان $PGF2\alpha$ می‌شود که منجر به تغییر صفات کیفی تخم‌مرغ و عملکرد اندام‌های تولیدمثلی مانند اویداکت خواهد شد (۱۴). بوژکارت و همکاران (۷)



شکل ۳- تصویر میکروسکوپ نوری بافت مگنوم. رنگ‌آمیزی هماتوکسیلین-ائوزین، بزرگنمایی $\times 40$. (A) تیمار معمولی با بدون ال-کارنیتین، (B) تیمار معمولی با ۱۰۰ میلی‌گرم در کیلوگرم ال-کارنیتین.

(۱) ارتفاع چین؛ (۲) ضخامت چین؛ (۳) اپی تلیوم (بافت پوششی)؛ (۴) عمق غدد؛ (۵) قطر داخلی غدد؛ (۶) ضخامت لایه عضلانی داخلی؛ (۷) ضخامت لایه عضلانی خارجی (مقیاس $200 \mu m$)

Figure 3. Optical microscopic image of the magnum tissue. Hematoxylin and Eosin staining, Magnification $\times 40$. (A) Normal diet $\times 0$ mg/kg L-carnitine, (B) Normal diet $\times 100$ mg/kg L-carnitine.

1) Magnum fold height; 2) Magnum fold thickness; 3) Epithelium; 4) Glands depth; 5) Glands inner diameter; 6) Internal muscle layer thickness; 7) outer muscle layer thickness ($200 \mu m$)

جدول ۴- اثر ال-کارنیتین و اسیدهای چرب امگا-۳ بر بافت مورفولوژی مگنوم مرغ‌های تخم‌گذار
Table 4. Effect of L-carnitine and Omega-3 fatty acids on the magnum morphology of laying hens

متغیر	ارتفاع چین (میکرومتر)	ضخامت چین (میکرومتر)	ارتفاع بافت پوششی (میکرومتر)	ضخامت لایه عضلانی داخلی (میکرومتر)	ضخامت لایه عضلانی خارجی (میکرومتر)	عمق غدد (میکرومتر)	قطر داخلی غدد (میکرومتر)
اسید چرب							
سطح صفر	۳۳۸۴/۵ ^D	۱۰۷۲/۳	۱۳/۳۸ ^D	۲۴/۱۲	۲۶/۵۲	۴۹۳/۴۴	۶/۹۳
سه درصد	۳۵۸۹/۱ ^A	۱۰۸۸/۳	۱۶/۸۹ ^A	۲۱/۳۰	۲۳/۸۲	۴۸۸/۹۱	۶/۴۳
SEM	۶۱/۴	۳۲/۹	۰/۸۳	۱/۳۶	۱/۰۶	۳۳/۲	۰/۸۰
ال-کارنیتین (میلی‌گرم/کیلوگرم)							
۰	۳۴۷۷/۲	۹۸۰/۱ ^D	۱۳/۷۹ ^D	۲۰/۴۰ ^D	۲۴/۹۳	۴۹۱/۰۱	۶/۵۸
۱۰۰	۳۴۴۸/۶	۱۱۰۶/۲ ^{AB}	۱۸/۹۳ ^A	۲۷/۱۵ ^A	۲۵/۶۳	۴۲۸/۰۳	۷/۰۶
۲۰۰	۳۵۳۴/۷	۱۱۵۴/۸ ^A	۱۲/۶۹ ^D	۲۰/۵۸ ^D	۲۴/۹۵	۵۴۴/۴۹	۶/۴۰
SEM	۷۵/۱۶	۴۰/۲۷	۱/۰۱	۱/۶۷	۱/۲۹	۴۰/۷۱	۰/۹۸
اثر متقابل							
اسید چرب \times ال-کارنیتین (میلی‌گرم/کیلوگرم)							
صفر \times صفر	۳۳۱۱/۶ ^{AB}	۷۸۹/۸۵ ^C	۱۲/۲۷	۲۲/۳۶	۲۱/۲۰ ^D	۴۶۰/۲۳	۶/۸۹
صفر \times ۱۰۰	۳۳۰۷/۱۲ ^D	۱۱۸۶/۶۳ ^{AB}	۱۸/۰۴	۳۰/۳۳	۳۰/۳۱ ^A	۴۰۰/۲۱	۷/۷۵
صفر \times ۲۰۰	۳۶۳۴/۹۱ ^A	۱۲۴۰/۵۸ ^A	۹/۸۳	۱۹/۶۷	۲۸/۰۵ ^{AB}	۶۱۹/۸۹	۶/۱۵
سه \times صفر	۳۶۴۲/۷۳ ^A	۱۱۷۰/۲۸ ^{AB}	۱۵/۳۱	۱۸/۴۳	۲۸/۶۶ ^{AB}	۵۲۱/۷۹	۶/۲۸
سه \times ۱۰۰	۳۶۹۰/۰۱ ^A	۱۰۲۵/۷۵ ^D	۱۹/۸۰	۲۳/۹۶	۲۰/۹۵ ^D	۴۷۵/۸۵	۶/۳۷
سه \times ۲۰۰	۳۴۲۴/۵۶ ^{AB}	۱۰۶۸/۹۸ ^D	۱۵/۵۶	۲۱/۵۰	۲۱/۸۵ ^D	۴۶۹/۰۵	۶/۶۵
SEM	۱۰۶/۲۹	۵۶/۹۵	۱/۴۳	۲/۳۶	۱/۸۳	۵۷/۵۸	۱/۲۸
منبع تغییر							
اسید چرب	۰/۰۳۰	۰/۷۳۵	۰/۰۰۸	۰/۱۵۹	۰/۰۹	۰/۹۲۴	۰/۶۶۷
ال-کارنیتین	۰/۷۱۵	۰/۰۱۹	۰/۰۰۰۸	۰/۰۱۵	۰/۰۰۹	۰/۲۰۹	۰/۸۸۵
اسید چرب \times ال-کارنیتین	۰/۰۱۲	۰/۰۰۰۱	۰/۳۸۷	۰/۲۳۰	۰/۰۰۰۵	۰/۱۱۷	۰/۷۹۴

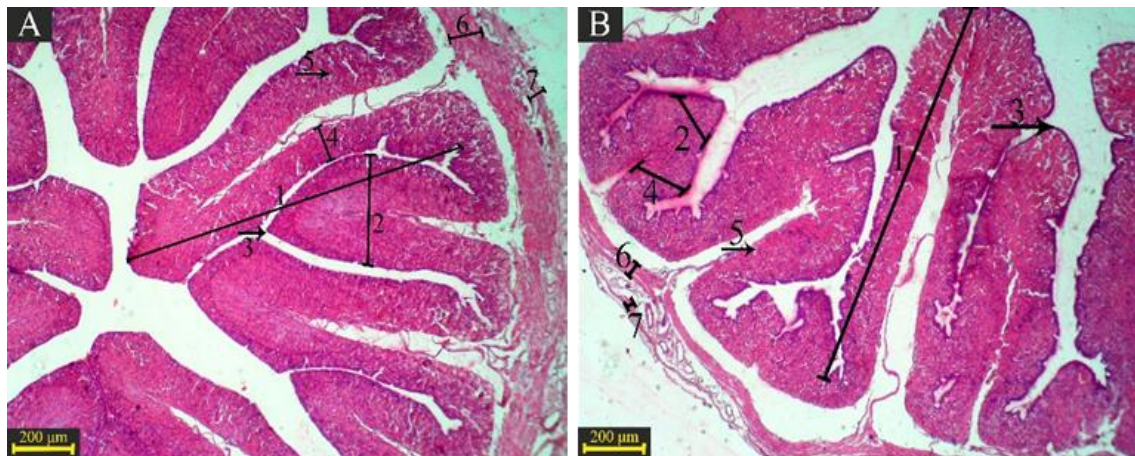
abc: میانگین‌های با حروف متفاوت در هر ستون، یا یکدیگر اختلاف معنی‌دار دارند ($p < 0.05$).

SEM: خطای استاندارد میانگین‌ها

*: جیره معمولی حاوی صفر درصد امگا-۳ و جیره غنی شده حاوی ۳ درصد امگا-۳ می‌باشد.

گروه‌ها شد ($p < 0.05$). میزان ضخامت چین ایستموس در پرندگانی که با جیره معمولی حاوی ۱۰۰ میلی‌گرم در کیلوگرم ال-کارنیتین و جیره اسیدهای چرب امگا-۳ حاوی ۲۰۰ میلی‌گرم در کیلوگرم ال-کارنیتین تغذیه شدند کمتر از پرندگانی بود که با جیره معمولی بدون ال-کارنیتین تغذیه شدند ($p < 0.05$). افزودن ۱۰۰ میلی‌گرم در کیلوگرم ال-کارنیتین به جیره معمولی باعث کاهش معنی‌دار ارتفاع بافت پوششی ایستموس نسبت به سایر گروه‌ها شد ($p < 0.05$). تغذیه پرندگان با جیره معمولی حاوی ۲۰۰ میلی‌گرم در کیلوگرم ال-کارنیتین و جیره غنی شده با امگا-۳ بدون ال-کارنیتین سبب افزایش معنی‌دار ارتفاع بافت پوششی ایستموس نسبت به جیره‌های معمولی بدون یا حاوی ۱۰۰ میلی‌گرم در کیلوگرم ال-کارنیتین شد ($p < 0.05$). در داخل چین‌های ایستموس موکوس وجود دارد و به نظر می‌رسد ال-کارنیتین و اسیدهای چرب امگا-۳ با تغییر اندازه چین‌ها میزان موکوس را تغییر می‌دهند (۲۸). سنتز گلیکوپروتئین سولفات‌ها به عنوان اجزای غشای پوسته تخم‌مرغ هم در مگنوم و هم در ایستموس رخ می‌دهد و کلاژن-X و فیبریلین-۱ در ایستموس غشای پوسته تخم‌مرغ را تشکیل می‌دهند و از طرفی بهبود غدد پوسته در ایستموس به کالیندین-۱، اووسلیدین-۱۱۶ و فسفوپروتئین-۱ در بازسازی یون کلسیم در کانی‌سازی پوسته تخم‌مرغ کمک می‌کند (۴۵).

در بافت ایستموس (شکل ۴؛ جدول ۵) نیز اثر ال-کارنیتین و اسیدهای چرب امگا-۳ بر ارتفاع چین، ضخامت چین، ارتفاع بافت پوششی، ضخامت لایه عضلانی داخلی، ضخامت لایه عضلانی خارجی معنی‌دار بود ($p < 0.05$). در اثرات اصلی جیره غنی شده با امگا-۳ سبب کاهش معنی‌دار ارتفاع چین و ضخامت چین و ضخامت لایه عضلانی خارجی اویداکت ایستموس شد ($p < 0.05$). سطح ۱۰۰ میلی‌گرم در کیلوگرم ال-کارنیتین سبب افزایش معنی‌دار ارتفاع چین ایستموس شد ($p < 0.05$). سطح ۱۰۰ میلی‌گرم در کیلوگرم ال-کارنیتین سبب کاهش معنی‌دار ارتفاع بافت پوششی ایستموس شد ($p < 0.05$). عمق غدد و قطر داخلی غدد ایستموس در پرندگان با تغذیه ۱۰۰ و ۲۰۰ میلی‌گرم در کیلوگرم ال-کارنیتین کاهش یافت ($p < 0.05$). در اثرات متقابل افزودن ۱۰۰ میلی‌گرم در کیلوگرم ال-کارنیتین به جیره‌های معمولی و یا غنی شده با امگا-۳ سبب افزایش ارتفاع چین ایستموس شد ($p < 0.05$). تغذیه ۲۰۰ میلی‌گرم در کیلوگرم ال-کارنیتین سبب کاهش معنی‌دار ارتفاع چین ایستموس نسبت به سطح بدون یا ۱۰۰ میلی‌گرم در کیلوگرم ال-کارنیتین شد ($p < 0.05$). افزودن ۲۰۰ میلی‌گرم در کیلوگرم ال-کارنیتین به جیره‌های معمولی و یا تغذیه جیره‌های غنی شده با امگا-۳ بدون ال-کارنیتین سبب کاهش معنی‌دار ضخامت چین ایستموس در مقایسه با سایر



شکل ۴- تصویر میکروسکوپ نوری بافت ایستموس. رنگ‌آمیزی هماتوکسیلین-ئئوزین، بزرگنمایی $\times 40$. (A) تیمار معمولی بدون ال-کارنیتین، (B) تیمار معمولی با ۱۰۰ میلی‌گرم در کیلوگرم ال-کارنیتین.
 ۱) ارتفاع چین؛ ۲) ضخامت چین؛ ۳) اپی‌تلیوم (بافت پوششی)؛ ۴) عمق غدد؛ ۵) قطر داخلی غدد؛ ۶) ضخامت لایه عضلانی داخلی؛ ۷) ضخامت لایه عضلانی خارجی (مقیاس $200 \mu\text{m}$)
 Figure 4. Optical microscopic image of the isthmus tissue. Hematoxylin and Eosin staining. Magnification $\times 40$.
 Normal diet $\times 0 \text{ mg/kg}$ L-carnitine, B) Normal diet $\times 100 \text{ mg/kg}$ L-carnitine.
 1) Isthmus fold height; 2) Isthmus fold thickness; 3) Epithelium; 4) Glands depth; 5) Glands inner diameter; 6) Internal muscle layer thickness; 7) outer muscle layer thickness ($200 \mu\text{m}$)

جدول ۵- اثر ال-کارنیتین و اسیدهای چرب امگا-۳ بر بافت مورفولوژی ایستموس مرغ‌های تخمگذار
Table 5. Effect of L-carnitine and Omega-3 fatty acids on the isthmus morphology of laying hens

متغیر	ارتفاع چین (میکرومتر)	ضخامت چین (میکرومتر)	ارتفاع بافت پوششی (میکرومتر)	ضخامت لایه عضلانی داخلی (میکرومتر)	ضخامت لایه عضلانی خارجی (میکرومتر)	عمق غدد (میکرومتر)	قطر داخلی غدد (میکرومتر)
اسید چرب	۲۵۳۳/۷۴ ^a	۷۵۶/۶۵۷ ^a	۲۸/۶۴۷	۵۷/۲۲۰	۴۵/۲۶۱ ^a	۴۳۴/۳۹۷	۹/۹۰۲
سطح صفر	۲۳۵۰/۷۰۲ ^b	۶۲۱/۵۰۲ ^b	۲۷/۴۵۶	۵۳/۰۸۵	۳۱/۶۹۴ ^d	۴۰۶/۵۶۷	۸/۷۴۰
سه درصد	۵۱/۳۹۶	۳۳/۲۳۳	۱/۹۳۴	۳/۳۶۶	۴/۳۲۸	۱۸/۷۸۲	-۰/۵۲۶
SEM							
ال-کارنیتین (میلی گرم/کیلوگرم)	۲۴۳۸/۳۰ ^d	۷۵۹/۹۴۵	۳۵/۱۹۵ ^a	۵۵/۲۲۴	۴۲/۳۸۵	۵۳۷/۹۰۱ ^a	۱۲/۹۹۳ ^a
۱۰۰	۲۷۵۱/۵۵ ^a	۶۹۱/۷۳۶۲	۱۶/۰۷۳ ^d	۵۷/۰۹۶	۳۸/۰۸۵	۳۸۶/۵۵۷ ^d	۷/۹۷۰ ^d
۲۰۰	۲۱۳۶/۸۳ ^c	۶۱۵/۵۵۶۲	۳۲/۸۸۷ ^b	۵۳/۱۳۷	۳۵/۱۱۲	۳۳۶/۹۸۷ ^d	۷/۰۰۰ ^d
SEM							
اثر متقابل							
اسید چرب × ال-کارنیتین (میلی گرم/کیلوگرم)	۲۷۱۲/۲۶۵ ^a	۱۰۵۷/۴۵۷ ^a	۲۷/۶۱۵ ^d	۶۱/۲۰۵	۳۹/۳۸۰	۵۵۶/۹۳۵	۱۴/۳۵۲۵
صفر × صفر	۲۷۶۰/۸۹۳ ^a	۷۶۰/۱۷۵ ^b	۱۴/۱۲۵ ^c	۵۷/۳۹۷	۵۲/۷۹۵	۴۴۶/۳۷۷	۷/۴۸۲
۱۰۰ × صفر	۲۱۲۸/۰۶۳ ^d	۴۵۲/۳۳۷ ^c	۴۴/۲۰۳ ^a	۵۳/۰۵۷	۴۲/۹۰۷	۳۱۹/۸۸۰	۷/۸۷۰
صفر × صفر	۲۱۶۴/۳۳۷ ^d	۴۶۲/۴۳۳ ^c	۴۲/۷۷۵ ^a	۴۹/۲۴۲	۴۵/۲۹۰	۵۱۸/۸۶۷	۱۱/۶۳۲
سه × صفر	۲۷۴۲/۲۰۲ ^a	۶۲۳/۲۹۷ ^{b,c}	۱۸/۰۲۰ ^{b,c}	۵۶/۷۹۵	۳۲/۳۷۵	۳۴۶/۳۳۷	۸/۴۵۷
۱۰۰ × سه	۲۱۴۵/۵۷۵ ^d	۷۷۸/۷۷۵ ^d	۲۱/۵۷۳ ^{b,c}	۵۳/۲۱۷	۲۶/۳۱۷	۳۵۴/۰۹۵	۶/۱۳۰
سه × سه	۸۹/۰۲۰	۵۷/۵۶۱	۳/۳۴۹	۵/۸۳۰	۷/۴۹۷	۳۲/۵۳۱	-۰/۹۱۲
SEM							
منبع تغییر							
اسید چرب	۰/۰۲۱	۰/۰۱۰	۰/۶۶۸	۰/۳۹۶	۰/۰۳۸	۰/۳۰۹	۰/۱۳۶
ال-کارنیتین	۰/۰۰۰۱	۰/۰۶۷	۰/۰۰۰۱	۰/۷۹۶	۰/۶۲۹	۰/۰۰۰۱	۰/۰۰۰۱
اسید چرب × ال-کارنیتین	۰/۰۰۰۸	۰/۰۰۰۱	۰/۰۰۰۱	۰/۵۲۰	۰/۰۸۱	۰/۳۳۶	۰/۱۳۹

abc: میانگین‌های با حروف متفاوت در هر ستون، با یکدیگر اختلاف معنی‌دار دارند ($p < 0.05$).
SEM: خطای استاندارد میانگین‌ها

*: جیره معمولی حاوی صفر درصد امگا-۳ و جیره غنی شده حاوی ۳ درصد امگا-۳ می‌باشد.

مرغ‌های تخمگذار شود. انجام مطالعات بیشتر در این زمینه توصیه می‌شود.

تشکر و قدردانی

به این وسیله نویسندگان مراتب تشکر و قدردانی خود را از دانشگاه تهران-پردیس ابوریحان به خاطر حمایت مالی برای اجرای این طرح، ابراز می‌نمایند. همچنین از مرکز آموزش کشاورزی و منابع طبیعی رسول اکرم (ص) دامغان به خاطر در اختیار قرار دادن سالن پرورش مرغ تخمگذار و تجهیزات آزمایشگاهی و همچنین از مدیریت شرکت گلبار نوید بهار برای تأمین سالومگا سپاسگزاری می‌شود.

به‌طور کلی، نتایج این تحقیق نشان داد که افزودن ۱۰۰ یا ۲۰۰ میلی‌گرم در کیلوگرم ال-کارنیتین به جیره‌های غنی از اسیدهای چرب امگا-۳ اثری بر ریخت‌شناسی بافت کبد مرغ‌های تخمگذار ندارد و افزودن ۲۰۰ میلی‌گرم در کیلوگرم ال-کارنیتین به جیره‌های معمولی باعث کاهش ارتفاع پرز روده و در جیره‌های غنی از امگا ۳ تاثیری بر خصوصیات مورفولوژیکی روده نداشت ولی جیره حاوی امگا-۳ و یا افزودن ۱۰۰ میلی‌گرم در کیلوگرم ال-کارنیتین به جیره غنی شده با امگا-۳ باعث افزایش ارتفاع چین مگنوم و ایستموس و بهبود وضعیت اویداکت (مگنوم و ایستموس) مرغ‌های تخمگذار شد که می‌تواند سبب بهبود عملکرد تولیدی

منابع

- Andoh, A., Y. Fujiyama, Y. Araki, T. Kimura, T. Tsujikawa and T. Bamba. 2001. Role of complement activation and mast cell degranulation in the pathogenesis of rapid intestinal ischemia/reperfusion injury in rats. *Journal Digestion*, 63: 103-107.
- Apperson, K.D. and G. Cherian. 2017. Effect of whole flax seed and carbohydrase enzymes on gastrointestinal morphology, muscle fatty acids, and production performance in broiler chickens. *Poultry Science Journal*, 965: 1228-1234.
- Boros, M., B. Ordögh, J. Kaszaki and S. Nagy. 1999. The role of mast cell degranulation in ischaemia-reperfusion-induced mucosal injury in the small intestine. *Annals of the Academy of Medicine, Singapore*, 28: 79-84.
- Baurhoo, B., L. Phillip and C. Ruiz-Feria. 2007. Effects of purified lignin and mannan oligosaccharides on intestinal integrity and microbial populations in the ceca and litter of broiler chickens. *Poultry Science Journal*, 86: 1070-1078.
- Bentley-Hewitt, K. 2010. Impact of different dietary long-chain polyunsaturated fatty acids on survival of probiotic bacteria in colonic cell lines. Ph.D thesis, University of East Anglia, England.
- Berenjian, A., S.D. Sharifi, A. Mohammadi-Sangcheshmeh and M.R. Bakhtiarizadeh. 2020. Omega-3 fatty acids reduce the negative effects of dexamethasone-induced physiological stress in laying hens by acting through the nutrient digestibility and gut morphology. *Poultry Science Journal*. In Press.
- Bozkurt, M., M. Cabuk and A. Alçiçek. 2008. Effect of dietary fat type on broiler breeder performance and hatching egg characteristics. *Journal of Applied Poultry Research*, 17: 47-53.

- تأثیر استفاده از ال-کارنیتین و اسیدهای چرب امگا-۳ در جیره بر ریخت‌شناسی بافت کبد، روده و اویداکت ۴۰
8. Calviello, G., P. Palozza, N. Maggiano, P. Franceschelli, F. Di Nicuolo, M.E. Marcocci and G.M. Bartoli. 1999. Effects of eicosapentaenoic and docosahexaenoic acids dietary supplementation on cell proliferation and apoptosis in rat colonic mucosa. *Journal Lipids*, 34: 11-21.
 9. Chen, Y., Z. Sun, Z. Liang, Y. Xie, X. Tan, J. Su and A. Wang. 2020. Addition of l-carnitine to formulated feed improved growth performance, antioxidant status and lipid metabolism of juvenile largemouth bass, *Micropterus salmoides*. *Journal Aquaculture*, 518: 434-734.
 10. Czerwiński, J., M. Bogacki, B. Jalali, P. Konieczka and S. Smulikowska. 2015. The use of genetically modified Roundup Ready soyabean meal and genetically modified Mon 810 maize in broiler chicken diets. Part 1. Effects on performance and blood lymphocyte subpopulations. *Journal of Animal and Feed Sciences*, 24: 134-143.
 11. Duran, J.M., M.J. Peral, M.L. Calonge and A.A. Ilundain. 2002. Functional characterization of intestinal L-carnitine transport. *Journal of Membrane Biology*, 185: 65-74.
 12. Fisher, S.A., J. Hampe, C.M. Onnie, M.J. Daly, C. Curley, S. Purcell and A. Forbes. 2006. Direct or indirect association in a complex disease: the role of SLC22A4 and SLC22A5 functional variants in Crohn disease. *Journal of Human Mutation*, 27: 778-785.
 13. Geng, A., Y. Guo and J. Yuan. 2004. Effects of dietary L-carnitine and coenzyme Q10 supplementation on performance and ascites mortality of broilers. *Archives of Animal Nutrition*, 58: 473-482.
 14. GonzalezEsquerra, R. and S. Leeson .2000. Effect of feeding hens regular or deodorized menhaden oil on production parameters, yolk fatty acid profile, and sensory quality of eggs. *Poultry Science Journal*, 79: 1597-1602.
 15. Gonzalez-Esquerra, R. and S. Leeson. 2001. Alternatives for enrichment of eggs and chicken meat with omega-3 fatty acids. *Canadian Journal of Animal Science*, 8: 295-305.
 16. GonzálezMorán, M.G. 2016. Changes in progesterone receptor isoforms expression and in the morphology of the oviduct magnum of mature laying and aged nonlaying hens. *Biochemical and Biophysical Research Communications*, 478: 999-1005.
 17. Iji, P., A. Saki and D. Tivey. 2001. Intestinal development and body growth of broiler chicks on diets supplemented with non-starch polysaccharides. *Animal Feed Science and Technology*, 89: 175-188.
 18. Ikeda, H., Y. Suzuki, M. Suzuki, M. Koike, J. Tamura, J. Tong and G. Itoh. 1998. Apoptosis is a major mode of cell death caused by ischaemia and ischaemia/reperfusion injury to the rat intestinal epithelium. *Journal Gut*, 42: 530-537.
 19. Jacob, M. and M.R. Bakst. 2007. Developmental anatomy of the female reproductive tract. *Journal Reproductive Biology and Phylogeny of Birds*, 23: 140-175.
 20. Jing, M., P. Munyaka, G. Tactacan, J. Rodriguez-Lecompte and J. House. 2014. Performance, serum biochemical responses, and gene expression of intestinal folate transporters of young and older laying hens in response to dietary folic acid supplementation and challenge with *Escherichia coli* lipopolysaccharide. *Poultry Science Journal*, 93: 122-131.
 21. Karimirad, R. and H. Khosravinia. 2019. Effects of In Ovo Feeding of L-Carnitine and Satureja Khuzistanica Extract on Hatchability, Post-Hatch Performance and Carcass Characteristics in Broiler Chickens. *Research on Animal Production (Scientific and Research)*, 10: 35-44.
 22. Kazemi-Fard, M., S. Yousefi, E. Dirandeh and M. Rezaei. 2015. Effect of different levels of L-carnitine on the productive performance, egg quality, blood parameters and egg yolk cholesterol in laying hens. *Poultry Science Journal*, 3: 105-111.
 23. Kheravii, S.K., R.A. Swick, M. Choct and S.B. Wu. 2018. Upregulation of genes encoding digestive enzymes and nutrient transporters in the digestive system of broiler chickens by dietary supplementation of fiber and inclusion of coarse particle size corn. *BMC genomics*, 19: 208.
 24. Konieczka, P., M. Barszcz, M. Choct and S. Smulikowska. 2018. The interactive effect of dietary n-6: n-3 fatty acid ratio and vitamin E level on tissue lipid peroxidation, DNA damage in intestinal epithelial cells and gut morphology in chickens of different ages. *Poultry Science Journal*, 97: 149-158.
 25. Kripke, S.A., A.D. Fox, J.M. Berman, R.G. Settle and J.L. Rombeau. 1989. Stimulation of intestinal mucosal growth with intracolonic infusion of short-chain fatty acids. *Journal of Parenteral and Enteral Nutrition*, 13: 109-116.
 26. Krueger, W., J. Bradley and R. Patterson. 1977. Intracycion of gentian violet and lactobacillus organisms in diet leghorn hens. Paper Presented at the Poultry science, 65: 219-223.
 27. Kuenzler, K.A., P.Y. Pearson and M.Z. Schwartz. 2002. Interleukin-11 enhances intestinal absorptive function after ischemia-reperfusion injury. *Journal of Pediatric Surgery*, 37: 457-459.
 28. Lakshmi, M.S. and K.R.N.D.P. Kumar. 2018. Histochemical studies on the oviduct of Emu bird (*Dromaius novaehollandiae*). *International Journal of Science, Environment and Technology*, 1: 186-192.
 29. Leeson, S. and J.D. Summers. 2009. Commercial poultry nutrition. Nottingham University Press.
 30. Metcalfe, L., A. Schmitz and J. Pelka. 1966. Rapid preparation of fatty acid esters from lipids for gas chromatographic analysis. *Journal Analytical Chemistry*, 38: 514-515.
 31. Nain, S., R. Renema, M. Zuidhof and D. Korver. 2012. Effect of metabolic efficiency and intestinal morphology on variability in n-3 polyunsaturated fatty acid enrichment of eggs. *Poultry Science Journal*, 91: 888-898.
 32. Nosvan Rajab Zadeh, M. and M. Rezaei. 2013. Effect of l-Carnitine supplementation to diets with different sources of fat on performance, body composition and blood parameters in broiler chickens. *Research on Animal Production (Scientific and Research)*, 3: 40-52.

33. Onderci, M., N. Sahin, K. Sahin, G. Cikim, A. Aydin, I. Ozerkan and S. Aydin. 2006. Efficacy of supplementation of α -amylase-producing bacterial culture on the performance, nutrient use, and gut morphology of broiler chickens fed a corn-based diet. *Poultry Science Journal*, 85: 505-510.
34. Oso, A., A. Fafiolu, M. Adeleke, O. Ladokun, R. Sobayo, A. Jegede and J. Akinsola. 2014. Effect of dosage and application mode of L-carnitine on plasma lipid and egg yolk cholesterol of turkeys, hatchability of eggs and post-hatch growth of their off springs. *Journal of Animal Physiology and Animal Nutrition*, 98: 766-774.
35. Parker, H.M., N.A. Johnson, C.A. Burdon, J.S. Cohn, H.T. O'Connor and J. George. 2012. Omega-3 supplementation and non-alcoholic fatty liver disease: a systematic review and meta-analysis. *Journal of Hepatology*, 56: 944-951.
36. Peebles, E., M. Kidd, C. McDaniel, J. Tanksley, H. Parker, A. Corzo and J. Woodworth. 2007. Effects of breeder hen age and dietary L-carnitine on progeny embryogenesis. *British Poultry Science*, 48: 299-307.
37. Peterson, L.W. and D. Artis. 2014. Intestinal epithelial cells: regulators of barrier function and immune homeostasis. *Journal Nature Reviews Immunology*, 14: 141-153.
38. Peltekova, V.D., R.F. Wintle, L.A. Rubin, C.I. Amos, Q. Huang, X. Gu and G. Greenberg. 2004. Functional variants of Octn cation transporter genes are associated with Crohn disease. *Nature Genetics*, 36: 471-475.
39. Perry, M.M., A.B. Gilbert and A.J. Evans. 1978a. Electron microscope observations on the ovarian follicle of the domestic fowl during the rapid growth phase. *Journal of Anatomy*, 125: 481-497.
40. Perry, M.M., A.B. Gilbert and A.J. Evans. 1978b. the structure of the germinal disc region of the hen's ovarian follicle during the rapid growth phase. *Journal of Anatomy*, 127: 379-392.
41. Peterson, L.W. and D. Artis. 2014. Intestinal epithelial cells: regulators of barrier function and immune homeostasis. *Journal Nature Reviews Immunology*, 14: 141-153.
42. Prasad, R., K. Alavi and M.Z. Schwartz. 2000. Glucagonlike peptide-2 analogue enhances intestinal mucosal mass and absorptive function after ischemia-reperfusion injury. *Journal of Pediatric Surgery*, 35: 1537-1539.
43. Radtke, F. and H. Clevers. 2005. Self-renewal and cancer of the gut: two sides of a coin. *Journal Science*, 307: 1904-1909.
44. Radwan-Nadia, L., R. Hassan, E. Qota and H. Fayek. 2008. Effect of natural antioxidant on oxidative stability of eggs and productive and reproductive performance of laying hens. *International Journal of Poultry Science*, 7: 134-150.
45. Sah, N. and B. Mishra. 2018. Regulation of egg formation in the oviduct of laying hen. *World's Poultry Science Journal*, 74: 509-522.
46. Seol, H.S., K. Sato, H. Murakami, M. Toyomizu and Y. Akiba. 2006. Changes in gene expression involved in energy utilization during chicken follicle development. *Animal Reproduction Science*, 95: 283-294.
47. Shafey, T.M., H.A. AlBatshan, A.N. AlOwaimir and K.A. AlSamawi. 2010. Effects of in ovo administration of L-carnitine on hatchability performance, glycogen status and insulin-like growth factor-1 of broiler chickens. *British Poultry Science*, 51: 122-131.
48. Sofi, F., I. Giangrandi, F. Cesari, I. Corsani, R. Abbate, G.F. Gensini and A. Casini. 2010. Effects of a 1-year dietary intervention with n-3 polyunsaturated fatty acid-enriched olive oil on non-alcoholic fatty liver disease patients: a preliminary study. *International Journal of Food Sciences and Nutrition*, 61: 792-802.
49. Suresh, D. and K. Srinivasan. 2007. Studies on the in vitro absorption of spice principles—curcumin, capsaicin and piperine in rat intestines. *Food and Chemical Toxicology*, 45: 1437-1442.
50. Tancharoenrat, P., V. Ravindran, F. Zaefarian and G. Ravindran. 2014. Digestion of fat and fatty acids along the gastrointestinal tract of broiler chickens. *Poultry Science Journal*, 93: 371-379.
51. Wang, Y., D.B. Gunasekara, M.I. Reed, M. DiSalvo, S.J. Bultman, C.E. Sims and N.L. Allbritton. 2017. A microengineered collagen scaffold for generating a polarized crypt-villus architecture of human small intestinal epithelium. *Journal Biomaterials*, 128: 44-55.
52. Willems, E., E. Decuypere, J. Buyse and N. Everaert. 2014. Importance of albumen during embryonic development in avian species, with emphasis on domestic chicken. *World's Poultry Science Journal*, 70: 503-518.
53. Xu, Z., M. Wang, H. Mao, X. Zhan and C. Hu. 2003. Effects of L-carnitine on growth performance, carcass composition, and metabolism of lipids in male broilers. *Poultry Science Journal*, 82: 408-413.
54. Yang, Y., P. Iji, A. Kocher, L. Mikkelsen and M. Choct. 2008. Effects of dietary mannanoligosaccharide on growth performance, nutrient digestibility and gut development of broilers given different cereal-based diets. *Journal of Animal Physiology and Animal Nutrition*, 92: 650-659.
55. Zadeh Adamnezhad, H. and J. GhiasiGhalehkandi. 2018. Growth performance and the intestine morphometry of Japanese quail that fed diets supplemented with vitamin E and Selenium. *Iranian Journal of Veterinary Medicine*, 12: 323-334.
56. Zolfaghari, H., K., Jafarian, B. Iraj and G. Askari. 2014. The Role of omega-3 fatty acids on the prevention and treatment of nonalcoholic fatty liver disease: A Review of Published Papers. *Journal of Isfahan Medical School*, 32: 276-283.
57. Zhang, J.C., P. Chen, C. Zhang, M.M. Khalil, N.Y. Zhang, D.S. Qi and L.H. Sun. 2020. Yeast culture promotes the production of aged laying hens by improving intestinal digestive enzyme activities and the intestinal health status. *Poultry Science Journal*, 4; 2026-2032.

The Effect of L-Carnitine and Omega-3 Fatty Acids in the Diet on Morphology of Liver, Intestine and Oviduct of Laying Hens

Hasan Rouhanipour¹, Seyed Davood Sharifi² and Gholam Hosein Irajian³

1- M.Sc. Student, Department of Animal and Poultry Science, Aburaihan Campus, University of Tehran, Pakdasht, Iran

2- Associate Professor, Department of Animal and Poultry Sciences, Aburaihan Campus, University of Tehran, Pakdasht, Iran (Corresponding author: sdsharifi@ut.ac.ir)

3- Assistant Professor, Department of Animal Science, Damghan Extension and Technology Development

Received: October 19, 2020

Accepted: January 28, 2021

Abstract

Morphological changes in vital organs such as the liver, intestines and oviducts of laying hens by feeding certain compounds can affect their productive performance. This study was conducted to investigate the morphological changes in the liver, intestine and oviduct tissues of laying hens by feeding on omega-3 riched diets containing different levels of L-carnitine. One hundred twenty laying hens were used at 34-44 weeks of age. Laying hens allocated into 2×3 factorial experiment with two levels of omega-3 (zero, 3%) and three levels of L-carnitine (zero, 100 and 200 mg/kg) in a completely randomized design with 6 treatments and 5 replicates and 4 birds per each. Diets containing 100 mg/kg L-carnitine increased the crypt width in intestinal ($P<0.05$). The effect of L-carnitine and omega-3 fatty acids on the diameter of the hepatocyte nucleus and the diameter of the hepatocyte cell in the liver was not significant. Feeding diets rich in omega-3s increased the height of the epithelium of the magnum ($P<0.05$). Adding 100 mg/kg of L-carnitine to normal or omega-3-rich diets increased fold height in Isthmus ($P<0.05$). It could be concluded that adding 100 or 200 mg/kg of L-carnitine to diets enriched by omega-3 fatty acids had no effect on hepatocyte nucleus and cell diameter. Diet containing omega-3 or adding 100 mg / kg L-carnitine to diet containing omega-3 had a negative effect on the height of intestinal villi but increased the height and thickness of the folds and epithelium tissue which can improve the production performance of laying hens. Further studies are recommended in this area.

Keywords: Intestinal, Laying hens, L-Carnitine, Omega-3, Oviduct Morphology