دانشگاه علوم کشاورزی و منابع طبیعی ساری
پژوهشهای تولیدات دامی

"مقاله پژوهشی"

بررسی تاثیر استفاده از سرشاخه‌ی کامل برهان بر هیستومورفومتری و هیستوپاتولوژی شکمبه، کبد و کلیه‌ها در بره‌های پرواری

هادی اردشیری[۱]، مرتضی چاجی[۲]، امید خراسانی[۳] و فرشاد باغبان[۴]

۱- دانشجوی کارشناسی تغذیه دام، گروه علوم دامی، دانشکده علوم دامی و صنایع غذایی، دانشگاه علوم کشاورزی و منابع طبیعی خوزستان
۲-استاد گروه علوم دامی، دانشکده علوم دامی و صنایع غذایی، دانشگاه علوم کشاورزی و منابع طبیعی خوزستان، (نویسنده مسوول: chaji@asnrukh.ac.ir)
۳-دکتری تغذیه‌دام، هنرستان خوارزمی دزفول
۴-استادیار گروه دامپزشکی دانشگاه آزاد اسلامی واحد یاسوج

تاریخ دریافت: ۱۴۰۰/۳/۲۴ تاریخ پذیرش: ۱۴۰۰/۵/۱۹
صفحه: ۵۱ تا ۶۱

چکیده مبسوط

مقدمه و هدف: رشد و تکامل طبیعی ساختار بافتی شکمبه و جذب از شکمبه-نگاری به ساختار مورفولوژی آن بستگی دارد و تغییر در مورفولوژی زمینه ساز اختلال در اعمال بافت‌های مذکور است. پژوهش حاضر با هدف بررسی تاثیر استفاده از سرشاخه‌ی کامل برهان (برگ با غلاف حاوی دانه) بر هیستومورفومتری و هیستوپاتولوژی شکمبه، کبد و کلیه‌ها انجام شد.

مواد و روش‌ها: در آزمایش حاضر از ۲۴ رأس بره نر عربی ۱/۳ ± ۸ ماهه با وزن ۵/۳۴± ۲۸/۸ کیلوگرم در قالب طرح کاملا تصادفی با ۳ تیمار و ۸ تکرار استفاده شد. تیمارها شامل ۱- جیره‌ی شاهد (حاوی یونجه و فاقد سرشاخه‌ی کامل برهان) ۲- جیره شاهد + ۵۰ درصد جایگزینی سرشاخه‌ی کامل برهان با یونجه ۳- جیره شاهد + ۷۵ درصد جایگزینی سرشاخه‌ی کامل برهان با یونجه بودند. در پایان آزمایش تعداد سه بره از هر تیمار که وزن آنها به میانگین نزدیک‌تر بود انتخاب و ذبح شدند و از بافت‌های دستگاه گوارش، کبد و کلیه‌ها نمونه‌گیری انجام شد.

یافته‌ها: ضخامت کل دیواره‌ی نگاری در تیمارهای حاوی ۵۰ و ۷۵ درصد سرشاخه‌ی کامل برهان از تیمار شاهد بیشتر و در تیمار ۵۰ درصد نسبت به تیمار شاهد معنی‌دار بود ($p<0/05$). ضخامت لایه عضلانی نگاری در تیمار دری ۵۰ درصد بیشتر از تیمار شاهد و ۷۵ درصد و نسبت به تیمار ۷۵ درصد معنی‌دار بود ($p<0/05$). بین سایر شاخص‌ها نگاری اختلاف معنی‌داری مشاهده نشد. ضخامت کل دیواره‌ی شکمبه و ضخامت لایه عضلانی آن در تیمارهای ۵۰ درصد و ۷۵ درصد از تیمار شاهد بیشتر بود ($p<0/05$). بین سایر شاخص‌های شکمبه اختلاف معنی‌داری مشاهده نشد. ارتفاع پرز شکمبه و نگاری تحت تاثیر تیمارهای آزمایشی قرار نگرفت اما ارتفاع پرزهای شکمبه در تیمار شاهد به صورت عددی بیشتر از تیمارهای ۵۰ درصد و ۷۵ درصد بود. به جز نفوذ سلول‌های التهابی تک هسته در داخل پرزهای شکمبه و نگاری، سایر ساختارهای مورفولوژیک سالم بودند. کبد و کلیه‌ها در تیمار شاهد نسبت به سایر تیمارها شرایط بهتری داشتند.

نتیجه‌گیری: به طورکلی، طبق نتایج آزمایش حاضر، تاثیر منفی قابل توجهی بر هیستومورفومتری و هیستوپاتولوژی شکمبه، کبد و کلیه‌ها مشاهده نشد، حتی نتایج مثبتی نظیر کاهش نفوذ سلول‌های التهابی در حین استفاده از گیاه برهان مشاهده شد، لذا می‌توان مصرف آن را در تغذیه دام پس از بررسی‌های عملکردی توصیه کرد.

واژه‌های کلیدی: بافت، پرز، تانن، سلول‌های التهابی، متابولیت‌های ثانویه، نگاری

مقدمه

بافت پوششی شکمبه عهده‌دار انجام چندین وظیفه‌ی مهم از جمله جذب و انتقال مواد مغذی، سوخت و ساز اسیدهای چرب فرار و نیز باز چرخ اوره به شکمبه می‌باشد (۴). رشد و تکامل طبیعی ساختار بافتی شکمبه، با مصرف مواد مغذی صورت گرفته و به جذب اسیدهای چرب فرار وابسته است (۲۴). جذب از شکمبه-نگاری به ساختار مورفولوژی آن بستگی دارد و تغییر در مورفولوژی زمینه ساز اختلال در اعمال بافت‌های مذکور است (۲۲،۴۳).

گیاه برهان یک منبع گیاهی ارزان، قابل اعتماد و امن برای پاسخگویی به تقاضا برای غذاهای غنی از پروتئین بالا است. درختان چند منظوره مانند گیاه برهان را می‌توان به عنوان منبع نیتروژن در جیره نشخوارکنندگان استفاده کرد. شاخ و برگ این درختان به‌عنوان یک منبع نیتروژن ارزان قیمت استفاده می‌شوند و نیز دارای انرژی، مواد معدنی و ویتامین‌ها می‌باشند (۳۲). سیانید، اگزالات، ساپونین و وجود بازدارنده‌های تریپسین به‌عنوان ترکیبات ضد تغذیه‌ای گیاه برهان ذکر شده‌اند و محتوای ساپونین در دانه و غلاف بالاترین مقدار بوده است (۴۲). غلظت تانن موجود در برگ و دانه برهان به ترتیب ۴ و۵/۳ درصد گزارش شده است (۱۰).

عمده‌ترین ویژگی تانن‌ها باند شدن با پروتئین‌ها می‌باشد که باعث اثر ممانعت آنزیمی می‌شود، با افزایش تانن، قابلیت هضم پروتئین‌ها کاهش می‌یابد. تانن‌ها می‌توانند سبب ممانعت از فعالیت میکروب‌ها شده و باعث عدم فعالیت اندوگلوکوناز خارج سلولی در برخی باکتری‌های هضم‌کننده فیبر شوند (۶،۲۰). تانن‌ها از هضم مواد لیگنوسلولزی که وابسته به آنزیم‌های خارج سلولی است جلوگیری کرده مانع اتصال میکروب‌ها به ذرات غذایی و کاهش قابلیت هضم آنها و ماندگاری بیشتر آنها در شکمبه می‌شود (۲۷). مک سوینی و همکاران (۲۷) گزارش کردند که تانن‌ها می‌توانند هضم الیاف را از طریق تشکیل کمپلکس با بخش لیگنوسلولزی و کاهش اتصال آنها با میکروارگانیسم‌ها و یا مهار مستقیم میکروارگانیسم‌ها کاهش دهند. در واقع به دلیل اتصال تانن‌ها به مولکول‌های بزرگ مثل پروتئین‌ها، کربوهیدرات‌های ساختمانی و نشاسته، دسترسی فلور میکروبی شکمبه به آن‌ها کاهش یافته و باعث کاهش تجزیه‌پذیری شکمبه‌ای آن‌ها می‌شود (۲۷،۳۴). در آزمایشی با مقایسه‌ی لئوکانا با یونجه در گوسفند، هنگامی که مقدار غلاف لئوکانا به ۵۰ درصد از کل مصرف افزایش یافت، غلظت تانن‌های متراک شده در رژیم غذایی، تجزیه‌ی اجزای تشکیل‌دهنده دیواره سلول، تولید

[Downloaded from rap.sanru.ac.ir on 2024-10-12]
[DOR: 20.1001.1.22518622.1401.13.35.1.7]
[DOI: 10.52547/rap.13.35.51]

اسیدهای چرب فرار و فعالیت آنزیم‌های فیبرولیتیک در شکمبه را کاهش داد (۳۰). از طرفی کاهش pH با مصرف گیاهان حاوی تانن احتمالا فعالیت باکتری‌ها و سایر میکروارگانیسم‌ها تجزیه کننده سلولز در شکمبه را محدود کرده و قابلیت هضم الیاف خام و انرژی قابل متابولیسم را کاهش می‌دهد (۲۱). همچنین پژوهشگران بیان کرده‌اند که در شرایط درون تنی، کاهش جذب اسیدهای چرب فرار از دیواره شکمبه در اثر حضور تانن، عامل اصلی کاهش pH شکمبه است (۳۶). کاهش pH بوسیله‌ی ساپونین و تانن در مطالعات دیگران نیز مشاهده شده است (۸).

در پژوهشی طی بررسی اثرات سطوح مختلف تانن بر واکنش‌های بافتی دستگاه گوارش در بز مشخص شد که افزایش تانن در جیره‌ی غذایی با واکنش‌های منفی در بافت دستگاه گوارش، شامل افزایش کراتینه شدن و ضخیم شدن اپیتلیوم شکمبه، نگاری، هزارلا و شیردان همراه بوده و این تغییرات بافتی در پیش معده، ممکن است فرآیندهای هضمی را به خطر انداخته و با کاهش عملکرد ترشحی شیردان، هضم پروتئین‌ها مختل شود (۲۶). اپیتلیوم شکمبه نقش مهمی را در حفظ شرایط پایدار شکمبه‌ای بر عهده دارد، به‌طوری که تغییر در جذب محصولات نهایی تخمیر منجر به تغییر اسمولاریته و در نهایت کاهش هضم میکروبی در شکمبه می‌شود (۱۳) بنابراین توسعه و نمو مطلوب سلول‌های اپیتلیوم دیواره شکمبه برای استفاده از مواد مغذی ضروری است (۴۰). فرض بر این است که افزایش محتوای تانن در رژیم غذایی ممکن است منجر به آسیب متغیر بافت اپیتلیال در امتداد دستگاه گوارش و در نتیجه کاهش جذب مواد مغذی شود (۲۶).

گرچه تلاش‌های گسترده‌ای برای شناسایی میکروارگانیسم‌هایی که ممکن است مجموعه تانن و یا پروتئین تانن را تخریب کنند، انجام شده است، اما در مورد اثر تانن و گیاهان دارای تانن بر بافت پوششی دستگاه گوارش اطلاعات کمی در دست است (۲۶). در کل، در منابع ذکر شده است که جایگزینی این گیاه با یونجه اثرات مثبتی بر هضم و عملکرد داشته است، یا حداقل اثر منفی نداشته است (۶،۳۹) این نتایج بسیار با ارزش است. اما بررسی دام‌های تحت آزمایش از جنبه‌ی بافت شناسی دستگاه گوارش و اندام‌های ضمیمه آن، نیز ممکن است اطلاعات کامل‌تری را در اختیار قرار دهد. برای نمونه، اگرچه جایگزینی گیاه برهان با یونجه ممکن است اثرات مضری بر هضم و عملکرد دام نشان نداده باشد، اما سوال این است که آیا مواد موثره و متابولیت‌های ثانویه‌ی آن نیز بر بافت‌های دستگاه گوارش اثر منفی خواهند داشت یا خیر؟ لذا، هدف از مطالعه‌ی حاضر بررسی هیستومورفومتری و هیستوپاتولوژی بافت شکمبه، نگاری، کبد و کلیه‌ی بره‌های پرواری تغذیه شده با برگ و غلاف گیاه برهان به عنوان یک خوراک حاوی تانن و سایر ترکیبات پلی‌فنلی ثانویه بود.

مواد و روش‌ها

این پژوهش در دانشگاه علوم کشاورزی و منابع طبیعی خوزستان انجام شد. از ۲۴ راس بره نر عربی هشت تا نه ماهه (۱/۳ ± ۸) با وزن اولیه‌ی ۵/۳۴ ± ۲۸/۸ کیلوگرم استفاده شد. طول دوره آزمایش ۶۰ روز شامل ۷ روز دوره‌ی عادت‌پذیری و ۵۳ روز رکورد برداری و آزمایش بود. قبل از آغاز پژوهش همه‌ی بره‌ها برای انگل‌های بیرونی (یک میلی لیتر آزانتول ۱۰ درصد در هفت لیتر آب به روش اسپری؛ شرکت بایر آلمان) و انگل‌های داخلی (تریکل ابندازول با لوامیزل، ۱۲ میلی لیتر برای هر گوسفند؛ شرکت دارو پخش ایران) و برای مقابله با انتروتوکسمی (سه میلی‌لیتر برای هر بره، موسسه‌ی تحقیقاتی واکسن و سرم سازی رازی–ایران) واکسینه شدند و دام‌ها در قفس‌های متابولیکی (۱/۲m × ۱/۴) نگهداری شدند. بره‌ها به‌صورت تصادفی به یکی از سه تیمار شامل ۱– شاهد (جیره‌ی حاوی یونجه و فاقد گیاه برهان)، ۲– جیره شاهد + ۵۰ درصد جایگزینی مخلوط برگ با غلاف حاوی دانه برهان (سرشاخه‌ی کامل برهان) با یونجه، ۳– جیره شاهد + ۷۵ درصد جایگزینی سرشاخه‌ی کامل برهان با یونجه اختصاص یافتند. سرشاخه‌ی کامل برهان از منطقه‌ی ملاثانی–اهواز در فاصله‌ی خردادماه تا اواخر فصل پاییز جمع آوری و در هوای آزاد و سایه خشک شد. شرایط تغذیه و مدیریت پرورش بره‌های انتخاب شده قبل از آزمایش یکسان بود. جیره‌ی بره‌ها با استفاده از جدول احتیاجات مواد مغذی نشخوارکنندگان کوچک (۳۱) تنظیم شدند و به صورت کاملا مخلوط[1] (TMR) در دو نوبت (ساعت هشت صبح و چهار عصر) در حد اشتها به همراه دسترسی آزاد به آب در اختیار بره‌ها قرار گرفت (جدول ۱).

1- Total mixed ration (TMR)

[Downloaded from rap.sanru.ac.ir on 2024-10-12]
[DOR: 20.1001.1.22518622.1401.13.35.1.7]
[DOI: 10.52547/rap.13.35.51]

جدول ۱- اجزای خوراکی و ترکیب شیمیایی جیره‌های آزمایشی
Table 1. Feed ingredients and chemical composition of the experimental diets

اقلام ماده خوراکی (درصد ماده خشک)	شاهد (فاقد سرشاخه‌ی کامل برهان)	۵۰ (۱۵)درصد	۷۵ (۲۲/۵)درصد
یونجه	۳۰	۱۵	۷/۵
برهان	۰	۱۵	۲۲/۵
کاه گندم	۲۰	۲۰	۲۰
دانه جو	۲۰	۲۰	۲۰
دانه ذرت	۳/۵	۳/۵	۳/۵
کنجاله‌ی کلزا	۵	۵	۵
سبوس گندم	۲۰	۲۰	۲۰
نمک	۰/۵	۰/۵	۰/۵
مکمل ویتامین – مواد معدنی[1]	۱	۱	۱
ترکیبات شیمیایی			
ماده خشک	۹۶/۵۲	۹۷/۰۰	۹۷/۰۸
خاکستر	۹/۵۰	۹/۰۴	۹/۰۴
پروتئین خام	۱۳/۳۷	۱۳/۶۷	۱۳/۸۲
انرژی قابل متابولیسم مگاکالری در کیلوگرم ماده خشک[2]	۲/۴۱	۲/۴۱	۲/۴۲
الیاف نامحلول در شوینده خنثی[3]	۵۴/۰۳	۶۱/۲۶	۶۷/۳۴
الیاف نامحلول در شوینده اسیدی[4]	۲۴/۱۰	۲۵/۴۶	۲۶/۳۲

[1] هر کیلوگرم مکمل ویتامین– مواد معدنی حاوی ۵۰۰ هزار واحد بین المللی ویتامینA، ۱۰۰هزار واحد بین‌المللی ویتامینD3، ۱۰۰میلی‌گرم ویتامینE، ۱۸۰گرم کلسیم، ۶۰ هزار میلی‌گرم، فسفر، ۶۰هزار میلی گرم سدیم، ۱۹هزار میلی‌گرم منیزیم، ۳هزار میلی‌گرم روی، ۳هزار میلی‌گرم آهن، ۱۹هزار میلی‌گرم منگنز، ۳۰۰میلی‌گرم مس، ۱۰۰میلی‌گرم کروم، ۱میلی‌گرم سلنیوم، ۱۰۰میلی‌گرم ید، ۴۰۰ میلی‌گرم آنتی اکسیدانت.
[2] محاسبه شده از اجزاء تشکیل‌دهنده جیره ، [3]NDF، [4]ADF

جدول ۲- ترکیب شیمیایی علوفه یونجه و سرشاخه کامل برهان مورد استفاده در آزمایش حاضر
Table 2. The chemical composition of alfalfa hay and whole branch of Albizia used in the present experiment

ماده خوراکی	تانن کل (درصد)	الیاف نامحلول در شوینده‌ی خنثی (درصد)	الیاف نامحلول در شوینده‌ی اسیدی (درصد)	پروتئین خام (درصد)
یونجه	–	۳۹/۳۵	۲۸/۹۴	۱۶
سرشاخه‌ی کامل برهان	۳/۶۶	۵۵/۵۹	۳۳/۲۸	۱۸/۴۳

در پایان آزمایش از هر تیمار سه رأس بره که به میانگین وزن تیمارها نزدیک بود، انتخاب و کشتار شدند. سپس، بلافاصله محوطه‌ی شکمی باز و دستگاه گوارش از ناحیه‌ی مری تا انتهای کولون جدا و خارج شد. پس از شتشوی شکمبه و نگاری با آب مقطر، قسمت‌هایی در حدود یک سانتی متر مربع از ناحیه‌ی شکمی شکمبه و نگاری جدا شد و هر نمونه یه طور جداگانه در محلول ۱۰ درصد فرمالین خنثی تثبیت شد، نمونه‌هایی به ابعاد ۱ سانتی‌متر مکعب از کبد و کلیه‌های بره‌های مربوط به تیمارهای مورد آزمایش نیز جدا و هریک از نمونه‌ها به‌طور جداگانه در ظروف درب بسته حاوی فرمالین ۱۰ درصد قرار داده شدند (۲۲). پس از ۲۴ ساعت فرمالین ظروف تعویض شد و نمونه‌ها جهت بررسی هیستومورفومتری و تغییرات بافتی به مرکز پاتولوژی دامپزشکی اصفهان منتقل شدند. در آزمایشگاه نمونه‌های بافتی با استفاده از قالب‌های لوک هارت به صورت عرضی در پارافین قالب‌گیری و با کمک میکروتوم چرخان مقاطعی به ضخامت پنج میکرومتر تهیه و با استفاده از هماتوکسیلین–ائوزین رنگ‌آمیزی شدند (۲۲) و تغییرات بافتی با میکروسکوپ Nikon (مدل YS100 ساخت ژاپن) مورد بررسی قرار گرفت. اندازه‌گیری شاخص‌های مورد مطالعه در بزرگ‌نمایی‌های مختلف با عدسی‌های مدرج و کالیبره شده، انجام شد. مطالعات میکرومتری شامل ارتفاع، ضخامت، عمق پرز، ضخامت بافت پوششی، ضخامت لایه‌ی عضلانی و ضخامت کل دیواره‌ی شکمبه و نگاری مورد بررسی هیستومورفومتری قرار گرفت. آزمایش در قالب یک طرح کاملا تصادفی با ۳ تیمار و ۸ تکرار انجام شد. همه‌ی داده‌ها با نرم‌افزار آماری SAS (نسخه‌ی ۹/۴) با مدل خطی (GLM) مورد تجزیه و تحلیل آماری قرار گرفتند. مقایسه میانگین‌ها توسط آزمون چند دامنه‌ای دانکن در سطح خطای ۰/۰۵ درصد انجام گرفت. از مدل آماری زیر استفاده شده است:

$$Yij = \mu + Ti + \varepsilon ij$$

که در این مدل، Yij: مقدار مشاهده شده، μ: میانگین جامعه، Ti: اثر تیمار iام، εij: اثرات خطای آزمون است.

نتایج و بحث

هیستومورفومتری شکمبه و نگاری

تاثیر تیمارهای آزمایشی شامل ۵۰ درصد مخلوط برگ و غلاف حاوی دانه گیاه برهان (سرشاخه‌ی کامل برهان) جایگزین با یونجه و ۷۵ درصد سرشاخه‌ی کامل برهان بر ساختار هیستومورفومتری شکمبه و نگاری در جدول ۳ آمده است. ضخامت کل دیواره‌ی نگاری در تیمارهای حاوی ۵۰ و ۷۵ درصد سرشاخه‌ی کامل برهان از تیمار شاهد بیشتر بود و در تیمار دریافت‌کننده‌ی ۵۰ درصد نسبت به تیمار شاهد معنی‌دار بود ($p<0/05$). ضخامت لایه عضلانی نگاری در تیمار دریافت‌کننده‌ی ۵۰ درصد بیشتر از تیمار شاهد و ۷۵ درصد بود و نسبت به تیمار ۷۵ درصد معنی‌دار بود ($p<0/05$). بین سایر شاخص‌ها نگاری اختلاف معنی‌داری مشاهده نشد.

[Downloaded from rap.sanru.ac.ir on 2024-10-12]
[DOR: 20.1001.1.22518622.1401.13.35.1.7]
[DOI: 10.52547/rap.13.35.51]

ضخامت کل دیواره‌ی و ضخامت لایه عضلانی شکمبه در تیمارهای ۵۰ درصد و ۷۵ درصد از تیمار شاهد بیشتر بود (p<۰/۰۵). بین سایر شاخص‌های شکمبه اختلاف معنی‌داری مشاهده نشد. ارتفاع پرز شکمبه و نگاری تحت تاثیر تیمارهای آزمایشی قرار نگرفت؛ اما ارتفاع پرزهای شکمبه در تیمار شاهد به صورت عددی بیشتر از تیمارهای ۵۰ درصد و ۷۵ درصد بود (p>۰/۰۵).

جدول ۳- هیستومورفومتری شکمبه و نگاری در بره‌های پرواری تغذیه شده با جیره‌های آزمایشی

Table 3. Histomorphometry of rumen and reticulum in fattening lambs fed with experimental diets

اجزاء بافت(میکرون)	تیمارها (درصد جایگزینی سرشاخه‌ی برهان با یونجه)			انحراف استاندارد میانگین	سطح احتمال
	صفر (فاقد سرشاخه‌ی برهان)	۵۰	۷۵		
نگاری					
ضخامت کل دیواره	۱۷۳۶/۷[b]	۲۰۶۰/۰[a]	۱۸۳۵/۰[ab]	۶۳/۲۷۶	۰/۰۳۹۵
ضخامت لایه عضلانی	۱۶۷۶/۷[ab]	۱۸۶۵/۰[a]	۱۴۲۶/۷[b]	۷۴/۷۲۵	۰/۰۴۴۵
ضخامت بافت پوششی	۹۸/۳۳	۱۰۱/۶۷	۱۰۵/۰۰	۵/۱۷۷	۰/۸۸۴۳
عمق پرز	۹۹۵/۰	۹۶۳/۳	۹۸۶/۷	۶۱/۴۹۲	۰/۹۷۹۲
ضخامت پرز	۳۷۳/۳۳	۳۴۶/۶۷	۳۸۶/۶۷	۱۸/۶۱۰	۰/۶۹۷۱
ارتفاع پرز	۱۱۶۳/۳	۱۲۷۸/۳	۱۱۹۰/۰	۷۰/۲۷۲	۰/۸۰۳
شکمبه					
ضخامت کل دیواره	۸۲۸/۳۳[c]	۱۱۵۵/۰[b]	۱۸۵۸/۹[a]	۱۱۰/۷۲۸	<۰/۰۰۰۱
ضخامت لایه عضلانی	۷۲۶/۶۷[c]	۱۰۵۵/۰۰[b]	۱۷۶۶/۶۷[a]	۱۱۰/۹۲۰	<۰/۰۰۰۱
ضخامت بافت پوششی	۱۷۰/۰	۱۵۰/۰	۱۳۶/۶۷	۷/۸۲۰	۰/۲۲۴۷
عمق پرز	۱۶۵۳/۳	۱۶۴۶/۷	۱۷۴۵/۰	۵۵/۹۰۲	۰/۷۴۸۵
ضخامت پرز	۴۲۸/۳۳	۴۴۱/۶۷	۴۰۱/۶۷	۲۰/۴۲۳	۰/۷۴۲۰
ارتفاع پرز	۲۰۱۵/۰	۱۹۵۰/۰	۱۹۳۰/۰	۷۸/۱۹۱	۰/۹۰۸۸

SEM: خطای معیار میانگین‌ها

a-c: تفاوت میانگین‌های در هر ردیف با حروف متفاوت معنی‌دار (p <۰/۰۵) می‌باشد.

در آزمایش حاضر ضخامت لایه عضلانی شکمبه- نگاری در تیمارهای دریافت‌کننده‌ی سرشاخه‌ی کامل برهان افزایش یافت که این افزایش در شکمبه بیشتر نمایان شده است. تانن‌های متراکم آزاد بسیار واکنش‌پذیر هستند و گزارش شده است که آنزیم‌های میکروبی که مسئول تخریب مواد تشکیل دهنده دیواره سلولی هستند را غیرفعال کرده و باعث رسوب آنها می‌شود (۲۵). همچنین گزارش شده است که تانن متراکم باعث ایجاد تغییراتی در مورفولوژی میکروارگانیسم‌های تجزیه‌کننده‌ی سلولز می‌شود (۱۹). از طرفی، تانن‌ها به کربوهیدرات‌های زنجیر بلند (سلولز و همی سلولز) متصل می‌شوند و ترکیبات غیر قابل تجزیه شکمبه را تشکیل می‌دهند (۱۲) و از فعالیت اندوگلوکوناز جلوگیری می‌کنند (۶،۲۰) بر این اساس می‌توان نتیجه گرفت که فعالیت و حرکات شکمبه برای تخلیه محتویات آن به علت کاهش هضم‌پذیری آن‌ها بیشتر شده است (۱،۹) و همین امر باعث افزایش ضخامت لایه عضلانی و ضخامت کل دیواره شکمبه-نگاری در تیمارهای دریافت‌کننده‌ی سرشاخه‌ی کامل برهان شده است.

طی بررسی اثرات سطوح مختلف تانن بر واکنش‌های بافتی دستگاه گوارش در بز، افزایش تانن در جیره‌ی غذایی با واکنش‌های منفی در بافت دستگاه گوارش، شامل افزایش کراتینه شدن و ضخیم شدن بافت پوششی شکمبه، نگاری، هزارلا و شیردان همراه بوده است (۲۶)، که افزایش عددی ضخامت بافت پوششی نگاری در تیمارهای دریافت کننده‌ی سرشاخه‌ی کامل برهان نسبت به تیمار شاهد را می‌توان نتیجه‌ی افزایش کراتینه شدن در این بافت و منطبق با یافته‌های آن‌ها دانست. در مقابل کاهش عددی ارتفاع پرز و ضخامت بافت پوششی در شکمبه نسبت به تیمار شاهد را می‌توان نتیجه‌ی ماندگاری بیشتر و ساییدگی بیشتر پرزها و بافت پوششی شکمبه در تیمارهای دریافت‌کننده‌ی سرشاخه‌ی کامل برهان دانست. در این خصوص طی بررسی‌های انجام شده، بزهایی که سطح کمتری تانن دریافت کرده‌اند، فرسایش یا ساییدگی کمتری در بافت پوششی شکمبه آن‌ها دیده شده است (۲۶) که با یافته‌های آزمایش حاضر در تیمار شاهد و تیمار دریافت‌کننده‌ی ۵۰ درصد سرشاخه‌ی کامل برهان در مقایسه با تیمار ۷۰ درصد مطابقت دارد.

به‌طور کلی گرچه تلاش‌های گسترده‌ای برای شناسایی میکروارگانیسم‌هایی که ممکن است مجموعه تانن و یا پروتئین تانن را تخریب کنند، انجام شده است، اما در مورد اثر تانن بر بافت پوششی دستگاه گوارش اطلاعات کمی در دست است (۲۶). فرض بر این است که افزایش محتوای تانن در رژیم غذایی ممکن است منجر به آسیب‌های متغیر بافت پوششی در امتداد دستگاه گوارش و در نتیجه کاهش جذب مواد مغذی شود (۲۶).

با مصرف گیاه شاهدانه[1] به عنوان یک منبع حاوی تانن در بره‌های پرواری، افزایش ضخامت پرز شکمبه، افزایش لایه عضلانی و کاهش لایه کراتینه در شکمبه گزارش شد (۱۸) که با نتایج آزمایش حاضر در افزایش لایه‌ی عضلانی در شکمبه در تیمارهای مصرف‌کننده‌ی سرشاخه‌ی کامل برهان مطابقت دارد که علت آن را افزایش غلظت استات در تیمار دریافت‌کننده‌ی شاهد بیان کردند.

1- Urtica cannabina

[Downloaded from rap.sanru.ac.ir on 2024-10-12]
[DOR: 20.1001.1.22518622.1401.13.35.1.7]
[DOI: 10.52547/rap.13.35.51]

هیستوپاتولوژی شکمبه و نگاری

در بررسی هیستوپاتولوژیک شکمبه (شکل ۱) در هر سه تیمار نفوذ سلول‌های التهابی تک هسته‌ای اعم از لنفوسیت و پلاسماسل در پارین مخاط و در داخل پرزهای شکمبه مشاهده شد. سایر ساختارهای موفولوژیک سالم و فاقد آثار پاتولوژیک بودند. فقط بین برخی تیمارها از نظر شدت نفوذ سلول‌های التهابی تفاوت‌هایی وجود داشت. مثلا تیمار شاهد نسبت به تیمارهای دوم و سوم شدت نفوذ سلول‌های التهابی بیشتری را نشان داد.

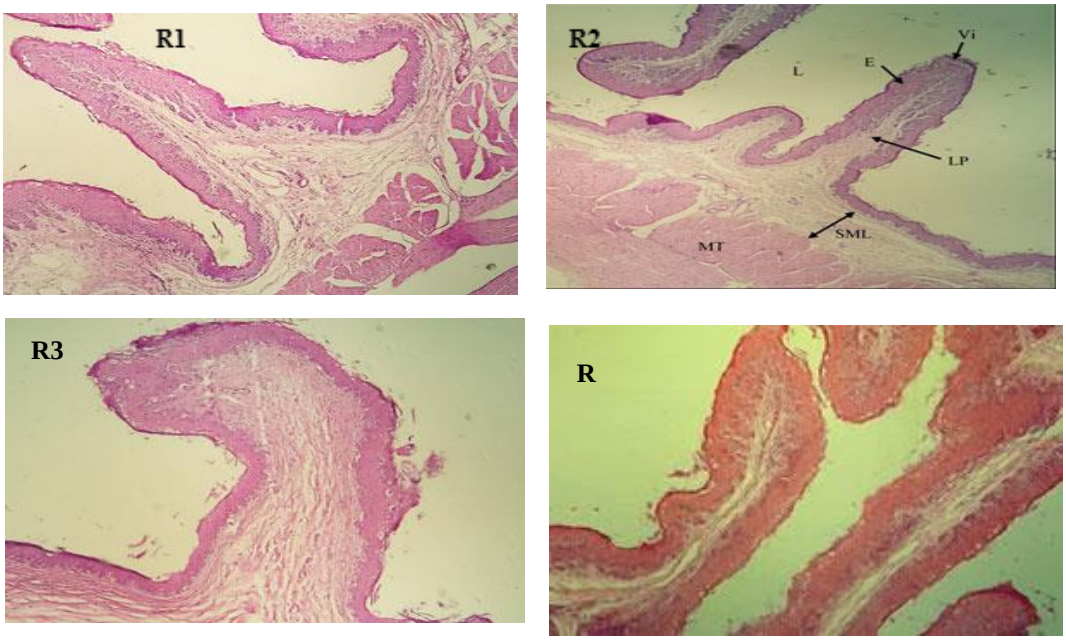

شکل ۱- هیستوپاتولوژی شکمبه R- R1: تیمار شاهد (فاقد گیاه برهان)، R2 تیمار حاوی ۵۰ درصد سرشاخه‌ی کامل برهان جایگزین شده با یونجه، R3: تیمار حاوی ۷۵ درصد سرشاخه‌ی کامل برهان جایگزین شده با یونجه. ساختار بافت شناسی شکمبه (R2)- L: لومن (Lumen)، Vi: پرز (Villi)، E: بافت پوششی (Epithelium)، LP: پارین مخاط(Lamina (Propria، SML: لایه زیر مخاط (Submucosal Layer)، MT: لایه‌ی عضلانی (Muscular Tunica) (رنگ آمیزی هماتوکسلین-ائوزین و بزرگنمایی ۴۰).

Figure 1. Histopathology of rumen(R): (R1) control group (no Albizia), (R2) 50 percent all the branches of Albizia replaced with alfalfa, (R3) 75 percent all the branches of Albizia replaced with alfalfa. Histological structure of the rumen (R2): L: Lumen,Vi: Villi, E: Epithelium, LP: Lamina Propria, SML: Submucosal layer, MT: Muscular Tunica. Hematoxylin-Eosin staining. X40.

در بررسی ضایعات هیستوپاتولوژیک نگاری (شکل ۲)، در هر سه تیمار مانند شکمبه مهمترین یافته آسیب شناسی نفوذ سلول‌های التهابی تک هسته‌ای اعم از لنفوسیت و پلاسماسل در پارین مخاط و در داخل پردهای نگاری بود. سایر ساختارهای موفولوژیک سالم و فاقد آثار پاتولوژیک بودند. فقط در یکی از اعضاء تیمار دوم مختصری نکروز بافت پوششی مشاهده شد.

پژوهشگران بیان داشتند که فلاونوئیدهای به عنوان آنتی‌اکسیدان عمل کرده و دارای خواص ضد التهابی هستند (۳۳،۲۳). از طرفی برگ گیاه برهان حاوی دو فلاونویید کوئرستین و کمپفرول می‌باشد؛ فلاونوئیدها مواد مؤثری هستند که به‌طورعمده در گیاهان عالی یافت می‌شوند. این مواد انواع سموم را در بدن خنثی می‌کنند و مسوول فعالیت آنتی اکسیدانی گیاه هستند (۳). این گیاه به سبب وجود همین ترکیبات موثره در درمان التهاب مجاری ادراری و بیماری‌های تناسلی نیز به کار می‌رود (۱۵). در بررسی عصاره‌ی گیاه آلبیزیا روی موش‌های صحرایی پژوهشگران نشان دادند که عصاره گیاه آلبیزیا با تعدیل بیان سیتوکین‌های التهابی و فعالیت آنتی‌اکسیدانی، فعالیت ضد التهابی قوی نشان می‌دهد (۳۳). لذا، بر این اساس کاهش سلول‌های التهابی در آزمایش حاضر در تیمارهای دریافت‌کننده‌ی ۵۰ و ۷۰ درصد سرشاخه‌ی کامل برهان را می‌توان تاثیر فلاونیدها و خواص ضد التهابی گیاه برهان بیان کرد. متاسفانه تاکنون در خصوص اثر مصرف گیاه برهان بر هیستوپاتولوژی شکمبه و نگاری بررسی و تحقیقی انجام نشده و اطلاعات در خصوص تاثیر متابولیت‌های ثانویه بر هیستوپاتولوژی دستگاه گوارش بسیار اندک می‌باشد.

[Downloaded from rap.sanru.ac.ir on 2024-10-12]
[DOR: 20.1001.1.22518622.1401.13.35.1.7]
[DOI: 10.52547/rap.13.35.51]

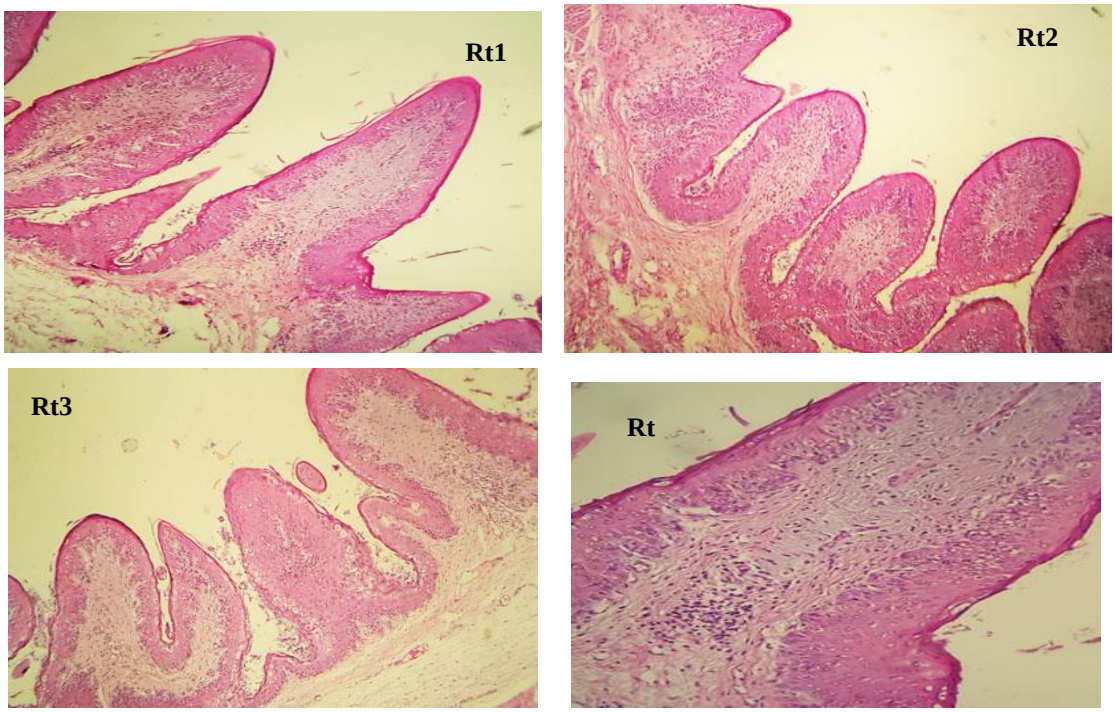

شکل ۲- هیستوپاتولوژی نگاری (Rt)- Rt1: تیمار شاهد (فاقد گیاه برهان)، Rt2 تیمار حاوی ۵۰ درصد سرشاخه‌ی کامل برهان جایگزین شده با یونجه، Rt3: تیمار حاوی ۷۵ درصد سرشاخه‌ی کامل برهان جایگزین شده با یونجه. (رنگ آمیزی هماتوکسلین–ائوزین و بزرگنمایی ۴۰). بزرگنمایی Rt ۱۰۰.

Figure 2. Histopathology of reticulum: (Rt1) control group (no Albizia), (Rt2) 50 percent all the branches of Albizia replaced with alfalfa , (Rt3) 75 percent all the branches of Albizia replaced with alfalfa. Hematoxylin-Eosin staining. X40. Rt: X100

هیستوپاتولوژی کبد

در بررسی کبد (شکل ۳) در تیمار شاهد تغییرات دژنراسیون سلولی مشاهده شد. نفوذ سلول‌های التهابی تک هسته‌ای عمدتا لنفوسیت در اطراف وریدهای کبدی و در فضاهای پورت مشاهده شد. به‌علاوه اتساع وریدهای مرکزی و پرخونی نیز مشاهده شد. در تیمار ۵۰ درصد پرخونی به مراتب بیشتر از تیمار شاهد مشاهده گردید. پرخونی وریدهای مرکزی، تجمع سلول‌های التهابی در اطراف وریدهای مرکزی و فضاهای پورت، اتساع فضاهای سینوزوئیدی و تغییرات دژنراسیون سلولی مشاهده شد. در تیمار ۷۰ درصد تغییرات دژنراسیون سلولی شدیدتر، اتساع وریدهای کبدی و نفوذ سلول‌های التهابی تک هسته‌ای عمدتا لنفوسیت‌ها در اطراف وریدهای مرکزی و یا به صورت تجمعات کانونی پراکنده و در فضاهای پورت مشاهده گردید. پرخونی در تیمار ۷۰ درصد نسبت به تیمار ۵۰ درصد کمتر ولی تغییرات دژنراسیون از تیمار ۵۰ درصد بمراتب بیشتر بود. به طور کلی وضعیت تیمار اول نسبت به تیمار ۵۰ درصد و ۷۰ درصد بهتر بود. در هیچکدام از تیمارها تغییرات چربی در هپاتوسیت‌ها مشاهده نشد.

در کبد، فرآیندهای مهم و متنوعی مانند فرآیند ذخیره انرژی، تشکیل پروتئین‌ها، تنظیم متابولیسم کلسترول و خنثی سازی سموم یا داروها در بدن وجود دارد. وقتی مواد حاوی سموم یا سموم وارد کبد می‌شوند، کبد برای خنثی‌سازی آن بسیار سخت کار خواهد کرد. این امر باعث می‌شود کبدی که در معرض سموم قرار می‌گیرد به راحتی آسیب ببیند. آسیب کبدی می‌تواند به صورت آسیب ساختاری یا اختلال در عملکرد کبد باشد (۱۲،۱۴). مصرف گیاهان حاوی تانن می‌تواند اثرات منفی وسیعی در گونه‌های جانوری داشته باشد. این اثرات شامل سمیت کبدی، کاهش مصرف خوراک و کاهش رشد است. چون تانن می‌تواند قابلیت هضم پروتئین را کاهش دهد، فعالیت آنزیم‌های گوارشی را کاهش دهد، به مخاط روده آسیب برساند و یا اثرات سمی سیستمیک ایجاد کند (۲۹).

محققین با به کار بردن سه سطح از عصاره تانن گیاه کبراچو در میش‌های مرینوس در کبد گوسفندهایی که ۳ درصد عصاره را دریافت کرده بودند؛ مناطقی از دیژنراسیون سلولی که واکوئل شده بودند مشاهده کردند که با نتایج آزمایش حاضر در مصرف سرشاخه‌ی کامل برهان به عنوان یک گیاه دارای تانن مطابقت دارد (۱۶). با مصرف برگ گیاه کالیاندرا که حاوی ۷/۴۳ گرم در ۱۰۰ گرم تانن است، در موش‌های ماده، در تیمار حاوی سطوح بالاتر تانن اتساع عروق خونی بیشتر و نفوذ سلول‌های التهابی بیشتر را مشاهده کردند که با نتایج آزمایش حاضر در مصرف سرشاخه‌ی کامل برهان مطابقت دارد (۳۵)

اتساع فضاهای سینوزوئیدی می‌تواند باعث پارگی مویرگ‌ها و ورود خون به سینوزوئیدها شود (۴۱) که پر خونی

[Downloaded from rap.sanru.ac.ir on 2024-10-12]
[DOR: 20.1001.1.22518622.1401.13.35.1.7]
[DOI: 10.52547/rap.13.35.51]

در تیمار ۵۰ درصد را در واقع می‌توان به همین عامل نسبت داد. ویکاکسونو و همکاران (۴۱) وجود ترکیبات آلکالوئیدی را عامل اتساع فضاهای سینوزوئیدی و اتساع عروق خونی در موش دانسته‌اند. پژوهشگران ترکیبات آلکالوئیدی را عامل اتساع سینوزوئیدی در کبد موش گزارش کرده‌اند (۵،۲۸). آلکالوئیدها را عامل اتساع ورید مرکزی در کبد گزارش کرده است (۳۸). ترکیبات ساپونین با دوز ۱۰۰-۶۰۰ میلی گرم بر کیلوگرم وزن بدن می‌تواند باعث نفوذ سلول‌های التهابی در کبد موش‌ها شود (۲) که مجموع این تحقیقات تائیدکننده‌ی آسیب‌های وارد شده در تیمارهای مورد آزمایش با نسبت‌های متفاوت می‌باشند.

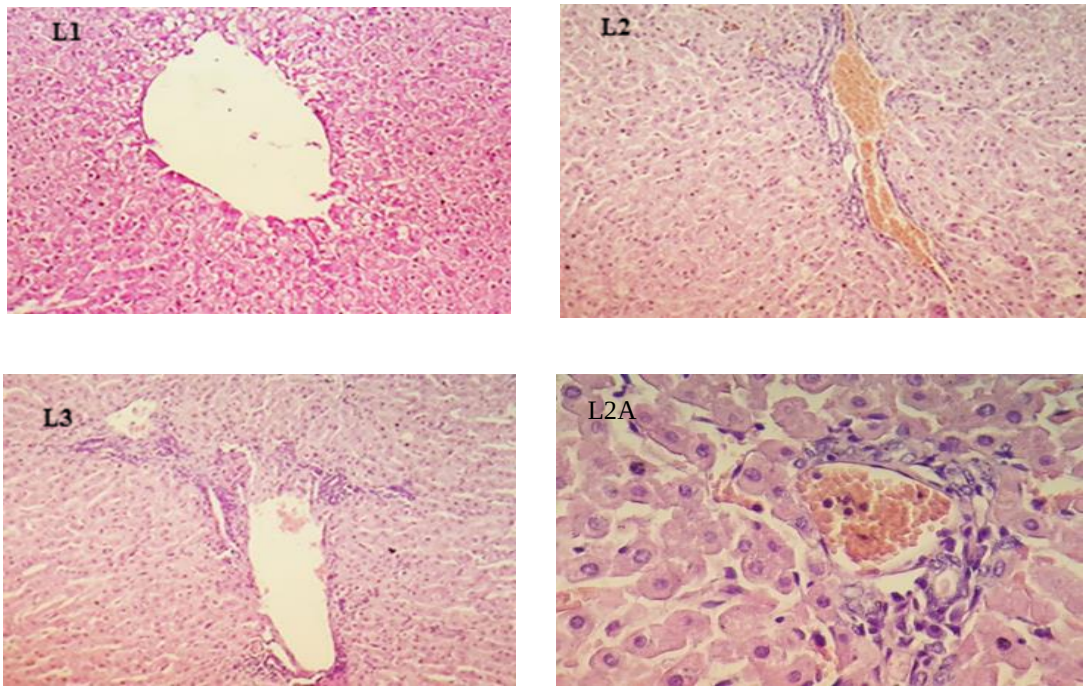

شکل ۳- هیستوپاتولوژی کبد (L)- L1: تیمار شاهد (فاقد گیاه برهان) بزرگنمایی ۴۰؛ L2: تیمار حاوی ۵۰ درصد سرشاخه‌ی کامل برهان جایگزین شده با یونجه، بزرگنمایی ۴۰؛ L2A پرخونی در تیمار حاوی ۵۰ درصد سرشاخه‌ی کامل برهان، بزرگنمایی ۱۰۰؛ L3: تیمار حاوی ۷۵ درصد سرشاخه‌ی کامل برهان جایگزین شده با یونجه، بزرگنمایی ۴۰. رنگ آمیزی هماتوکسلین-ائوزین.

Figure 3. Histopathology of liver: (L1) control group (no Albizia), X 40., (L2) 50 percent all the branches of Albizia replaced with alfalfa, X 40., (L2A) Hyperemia in treatment 50 percent all the branches of Albizia, X100., (L3) 75 percent all the branches of Albizia replaced with alfalfa, X40. Hematoxylin-Eosin staining.

هیستوپاتولوژی کلیه

در بررسی کلیه (شکل ۴) در تیمار شاهد دژنراسیون و نکروز توبول‌های کلیوی، اتساع فضاهای ادراری در گلومرول‌های کلیوی، پرخونی و خونریزی بویژه در اطراف توبول‌های ادراری در بخش مرکزی و حضور مواد پروتئینی در داخل برخی توبول‌ها و نفوذ سلول‌های التهابی تک هسته‌ای در پارانشیم کلیوی (نفریت بینابینی) مشاهده شد.

در تیمار دوم دژنراسیون و نکروز شدید توبول‌های کلیوی، اتساع فضاهای ادرای در گلومرول‌های کلیوی، پرخونی، خونریزی و نفوذ سلول‌های التهابی در بافت بینابینی اطراف توبول‌های کلیوی (نفریت بینابینی) مشاهده شد. در بخش مرکزی کلسیفیکاسیون پراکنده در داخل و اطراف توبول‌های ادراری حاکی از نفروکلسینوزیس بود. افزایش ضخامت دیواره‌ی عروق خونی، آتروفی گلومورول‌ها، پرخونی گلومرول‌ها و و فقط در یکی از موارد هایپرسلولاریتی گلومرول‌ها[1] از مهمترین یافته‌های آسیب‌شناسی تیمار دوم بوده است.

1- Proliferative Glomerulonephritis

[Downloaded from rap.sanru.ac.ir on 2024-10-12]
[DOR: 20.1001.1.22518622.1401.13.35.1.7]
[DOI: 10.52547/rap.13.35.51]

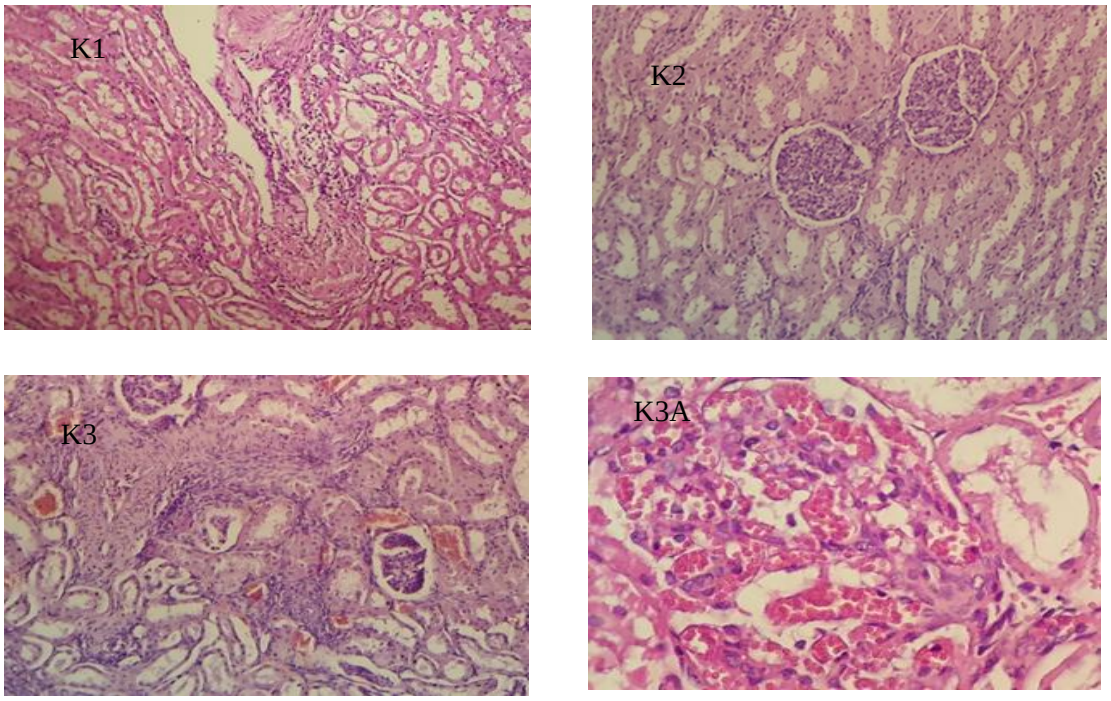

شکل ۴- هیستوپاتولوژی کلیه (K)- K1: تیمار شاهد (فاقد گیاه برهان)، بزرگنمایی ۴۰؛ K2: تیمار حاوی ۵۰ درصد سرشاخه‌ی کامل برهان جایگزین شده با یونجه :هایپرسلولاریتی گلومرول‌ها، بزرگنمایی ۴۰؛ K3: تیمار حاوی ۷۵ درصد سرشاخه‌ی کامل برهان جایگزین شده با یونجه: پرخونی دژنرسانس لوله های ادرای و گلومرولی و نفوذ سلول های التهابی، بزرگنمایی ۴۰؛ K3A پرخونی گلومرول در تیمار ۷۵ درصد سرشاخه‌ی کامل برهان، بزرگنمایی ۱۰۰. رنگ آمیزی هماتوکسلین-ائوزین.

Figure 4. Histopathology of Kidney: (K1) control group (no Albizia), X40., (K2) 50 percent all the branches of Albizia replaced with alfalfa, Hypercellular glomeruli, X40., (K3) 75 percent all the branches of Albizia replaced with alfalfa, Hyperemia, degeneration of the ureters and glomeruli, and penetration of inflammatory cells, X40., (K3A) glomerular hyperemia in treatment 75 percent all the branches of Albizia, X100., Hematoxylin-Eosin staining.

در تیمار سوم دژنراسیون و نکروز شدید توبول‌های کلیوی، اتساع توبول‌های ادراری و حضور مواد پروتئینی در داخل توبول‌های کلیوی، پرخونی، خونریزی و نفوذ سلول‌های التهابی در بافت بینابینی اطراف توبول‌های کلیوی (نفریت بینابینی) مشاهده شد. رسوبات فراوان کلسیم (کلسیفیکاسیون) در توبول‌های ادراری بخش مرکزی (نفروکلسینوزیس) مشاهده گردید. افزایش ضخامت دیواره‌ی عروق خونی، آتروفی گلومورول‌ها و پرخونی گلومرول‌ها مشاهده شد.

پژوهشگران در بررسی اثر گیاهان کاساوا و علوفه‌ی نخل که حاوی عوامل ضد تغذیه‌ای اگزالات و سیانیدهیدروژن است؛ روی کلیه‌های بره‌ها، مورد آزمایش آسیب‌های شدید کلیوی مشاهده کردند (۷). در آزمایش آن‌ها جیره‌ی غذایی حاوی علوفه‌ی کاساوا باعث اتساع حاد فضاهای ادراری و دژنراسیون توبول‌های کلیوی شد که هنگامی که کاساوا و علوفه‌ی نخل باهم تغذیه شدند، شدت آسیب‌ها بیشتر بود همچنین وجود پروتئین در توبول‌های کلیوی که بازجذب در توبول‌ها را کاهش می‌دهند، در تیمار حاوی علوفه‌ی نخل افزایش یافت و نکروز توبول‌های کلیوی در این تیمارها افزایش یافت که با نتایج آزمایش حاضر در تیمارها مورد آزمایش، به‌ویژه تیمارهای حاوی ۵۰ درصد و ۷۰ درصد سرشاخه‌ی کامل برهان که سطوح بیشتری از عوامل ضد تغذیه‌ای دارند مطابقت دارد. در واقع اگزالات علاوه بر کاهش دسترسی کلسیم، بدلیل کیلات شدن با آن، بلورهای اگزالات کلسیم را تشکیل می‌دهد که باعث التهاب مثانه و نارسایی کلیوی می‌شود (۳۷). در واقع شدت رسوبات فراوان کلسیم (کلسیفیکاسیون) در توبول‌های ادرای (نفروکلسینوزیس) به ترتیب در تیمارهای ۷۰ درصد و ۵۰ درصد حاوی سرشاخه‌ی کامل برهان و پرخونی گلومرول‌ها را می‌توان به اگزالات موجود در گیاه برهان نسبت داد که تشکیل این بلورها علاوه بر دژنراسیون توبول‌های کلیوی و به دنبال آن مرگ سلول‌ها باعث کاهش فیلتراسیون در کلیه‌ها می‌شود (۱۱،۱۷).

نتیجه‌گیری کلی

به‌طور کلی، استفاده از گیاه برهان در جیره‌ی بره‌های پرواری، تاثیر منفی قابل توجهی بر هیستومورفومتری و هیستوپاتولوژی شکمبه، کبد و کلیه‌ها نداشت و نتایج مثبتی نظیر کاهش نفوذ سلول‌های التهابی در حین استفاده از گیاه برهان مشاهده شد. با این‌حال، در آزمایش حاضر، بررسی دام‌های تحت آزمایش از جنبه‌ی بافت شناسی دستگاه گوارش و اندام‌های ضمیمه آن نیز اطلاعات جدیدی را ایجاد کرد و نشان داد که اگرچه طبق گزارش‌های محدودی که در منابع وجود دارد، جایگزینی گیاه برهان با یونجه ممکن است اثرات مضری بر هضم و عملکرد دام نشان نداده باشد؛ اما مواد موثره و متابولیت‌های ثانویه‌ی آن ممکن است در میان مدت

[Downloaded from rap.sanru.ac.ir on 2024-10-12]
[DOR: 20.1001.1.22518622.1401.13.35.1.7]
[DOI: 10.52547/rap.13.35.51]

و دراز مدت اثراتی (مثبت یا منفی) را بر بافت‌های بدن داشته باشند. مثلا حضور فلاونیدها که باعث کاهش نفوذ سلول‌های التهابی می‌شوند و نقش آنتی اکسیدانی نیز دارند از مزایای مثبت و برجسته‌ی مصرف گیاه برهان می‌باشند و ممکن است اثرات مثبتی نیز بر کیفیت گوشت دام داشته باشد از طرفی مصرف آن در دراز مدت بدلیل اگزالات و سایر متابولیت‌های ثانویه‌ی موجود در آن ممکن است مشکلاتی را برای کلیه‌ها و کبد دام ایجاد کند. لذا، توصیه می‌شود برای گونه‌های گیاهی غیر متداول و ناشناخته، بسته به نوع مواد موثره، علاوه بر آزمایش‌های عملکردی نظیر هضم و پروار، مطالعات بافتی مناسب نیز انجام شود.

منابع

1. Agyekum, A.K., B.A. Slominski and C.M. Nyachoti. 2012. Organ weight, intestinal morphology, and fasting whole-body oxygen consumption in growing pigs fed diets containing distillers dried grains with solubles alone or in combination with a multi-enzyme supplement. Journal of Animal Science, 90: 3032-3040.
2. Ajibade, V.A. and O. Famurewa. 2012. Histopathological and toxicological effects of crude saponin extract from Phyllanthus niruri, L (Syn. P. franternus.Webster) on organs in animal studies. Global Journal of Medical Research, 12(1): 30-37.
3. Amani, M. and D. El-Mousallamy. 1998. Leaf flavonoids of Albizia lebbeck. Phytochemistry 48(4): 759-761.
4. Aschenbach, J.R., T. Borau and G. Gäbel. 2002. Glucose uptake via SGLT-1 is stimulated by β2-adrenoceptors in the ruminal epithelium of sheep. The Journal of Nutrition, 132(6): 1254-1257.
5. Atere, T.G. and A.T. Ajao. 2009. Toxicological implications of crude alkaloidal fraction from Cnestis ferruginea DC root on liver function indices of male Wistar rats. Internasional Journal of Biomedical and Health Sciences, 5(3): 145-156.
6. Babadi, L., M. Chaji and T. MohammadAbadi. 2018. The effect of feeding whole branch of Albizia lebbeck tree on digestibility, some fermentation characteristics and rumen protozoa population of Najdi goats. Journal of Animal Science Researches, 28(1): 195-211 (In Persion).
7. Barboza, S.D.C.R., J.S. de Oliveira, M.T. de Carvalho Souza, D.M. de Lima Júnior, H.B. Lima and Guerra, R.R. 2019. Ovines submitted to diets containing cassava foliage hay and spineless cactus forage: histological changes in the digestive and renal systems. Tropical Animal Health and Production, 51(6): 1689-1697.
8. Chashnidel, Y., M. ghadiri and A. Teimouri Yansari. 2019. Effects of different levels of pomegranate peel on ruminal fermentation, degradation parameters, gas production and protozoa population in Zell sheep. Animal Sciences Journal, 32: 183-196 (In Persion).
9. Clauss, M., M. Stewart, E. Price, A. Peilon, T. Savagec, I. Van Ekrisd and A. Munn. 2016. The effect of feed intake on digesta passage, digestive organ fill and mass, and digesta dry matter content in sheep (Ovisaries): flexibility in digestion but not in water reabsorption. Small Ruminant Research, 138: 12-19.
10. El-Hawary, S., K. El-Fouly, N.M. Sokkar and Z. Talaat. 2011. A Phytochemical Profile of Albizia lebbeck (L.) Benth. Cultivated in Egypt. Asian Journal of Biochemistry, 6: 122-141.
11. EL-Khodery, S., M. EL-Boshy, K. Gaafar and A. Elmashad. 2008. Hypocalcaemia in Ossimi sheep associated with feeding on beet tops (Beta vulgaris). Turkish Journal Veterinary and Animal Science, 32: 199-205.
12. Fall-Toure, S., B. Michalet-Doreau, E. Traore and D. Friot. 1998. Occurrence of digestive interactions in tree forage-based diets for sheep. Animal Feed Science and Technology, 74: 63-78.
13. Frutos, P., G. Hervas, F.J. Giraldez and A.R. Mantecon. 2004. Review. Tannins and ruminant nutrition. Spanish Journal of Agricultural Research, 2(2): 191-202.
14. Ganash, M.A., M.I. Mujallid, A.A. Al-Robai and A.A. Bazzaz. 2014. Cytoprotectivity of the natural honey against the toxic effects of Doxorubicin in mice. Advances in Bioscience and Biotechnology, 2014.
15. Hassan, K., J. Umar and I. Atiku. 2007. Nutritional Evaluation of Albizia lebbeck (L.) Pods as Source of Feeds for Livestock. American Journal of Food Technology, 2: 435-439.
16. Hervás, G., V. Pérez, F.J. Giráldez, A.R. Mantecón, M.M. Almar and P. Frutos. 2003. Intoxication of sheep with quebracho tannin extract. Journal of Comparative Pathology, 129(1): 44-54.
17. Hovda, K.E., C. Guo, R. Austin and K.E. Mcmartin. 2010. Renal toxicity of ethylene glycol results from internalization of calcium oxalate crystals by proximal tubule cells. Toxicology letters, 192: 365-372.
18. Jin, Y.M., C. Jiang, X.Q. Zhang, L.F. Shi and M.Z. Wang. 2018. Effect of dietary Urtica cannabina on the growth performance, apparent digestibility, rumen fermentation and gastrointestinal morphology of growing lambs. Animal Feed Science and Technology, 243: 1-9.
19. Jones, G.A., T.A. McAllister, A.D. Muir and K.J. Cheng. 1994. Effects of sainfoin (Onobrychis viciifolia Scop.) condensed tannins on growth and proteolysis by four strains of ruminal bacteria. Applied and environmental microbiology, 60(4): 1374.

[Downloaded from rap.sanru.ac.ir on 2024-10-12]
[DOR: 20.1001.1.22518622.1401.13.35.1.7]
[DOI: 10.52547/rap.13.35.51]

20. Jones, W.T. and J.L. Mangan. 1977. Complexes of condensed tannins of sainfoin (Onobrychis vicifolia Scop.) with fractiona1 leaf protein and with sub maxillary mucoprotein and their reversal by polyethylene glycol and pH. Journal of the Science of Food and Agriculture, 28(2): 126-136.
21. Khafipour, E., D.O. Krause and J.C. Plaizier. 2009. Alfalfa pellet-induced subacute ruminal acidosis in dairy cows increases bacterial endotoxin in the rumen without causing inflammation. Journal of Dairy Science, 92: 1712-1724.
22. Khorasani, O., M. Chaji and F. Baghban. 2021. Effect of chemical buffer and Megasphaera elsdenii-yeast on histomorphometry and histopathology of rumen and liver of Arabian fattening lambs fed with concentrated diets. Animal Production, 23(1): 47-59 (In Persian).
23. Khorsandi, S., A. Riasi and M. Khorvash. 2018. Evaluating chemical composition, fatty acid profiles, antioxidant activity and nutritive value of Pomegranate by-product using in vitro gas production technique. Research on Animal Production (Scientific and Research), 9(22): 92-100 (In Persion).
24. Krause, K.M. and G.R. Oetzel. 2006. Understanding and prevent ing subacute ruminal acidosis in dairy herds: a review. Animal Feed Science and Technology, 126: 215-236.
25. Lohan, O.P., D. Lall, H.P.S. Makkar and S.S. Negi. 1981. Inhibition of rumen urease activity by tannins in oak leaves. Indian Journal of Animal Sciences, 51: 279-281.
26. Mbatha, K.R., C.T. Downs and I.V. Nsahlai. 2002. The effects of graded levels of dietary tannin on the epithelial tissue of the gastro-intestinal tract and liver and kidney masses of Boer goats. Animal Science, 74(3): 579-586.
27. McSweeney, C.S., B. Palmer, D.M. McNeill and D.O. Krause. 2001. Microbial interactions with tannins: nutritional consequences for ruminants. Animal Feed Science and Technology, 91: 83-93.
28. Motor, S., H. Alp, S. Şenol, N. Pınar, V.K. Motor, İ. Kaplan, A. Alp and C. Gökçe. 2014. Comparison of the chronic effects of ribavirin and caffeic acid phenethyl ester (CAPE) on pancreatic damage and hepatotoxicity. International Journal of Clinical and Experimental Medicine, 7(4): 1005.
29. Mueller-Harvey, I. 2006. Unravelling the conundrum of tannins in animal nutrition and health. Journal of the Science of Food and Agriculture, 86: 2010-2037.
30. Ngwa, A.T., I.V. Nsahlai and P.A. Iji. 2003. Effect of feeding legume pods or alfalfa in combination with poor quality grass straw on microbial enzyme activity and production of VFA in the rumen of South African Merino sheep. Small Ruminant Research, 48(2): 83-94.
31. NRC. 2007. Nutrient Requirements of Small Ruminants: Sheep, Goats, Cervids and New World Camelids. National Academy Press Washington DC.
32. Patra, A.K., K. Sharma, D. Narayan and A.K. Pattanik. 2003. Response of gravid dosto partial replacement of dietary protein by a leaf meal mixture of Leucaena leucocephala, Morus alba and Azadrichta indica. Animal Feed Science and Technology, 100: 171-182.
33. Sangeetha, M., D. Chamundeeswari, C.S. Babu, C. Rose and V. Gopal. 2020. Attenuation of oxidative stress in arthritic rats by ethanolic extract of Albizia procera benth bark through modulation of the expression of inflammatory cytokines. Journal of ethnopharmacology, 250: 112435.
34. Sharifi, A., M. Chaji and S.A. Vakili. 2018. Effect of processing recycled poultry bedding with tannin extract of Pomegranate Peel on its intestinal-ruminal digestibility. Research on Animal Production (Scientific and Research), 9(21): 62-72 (In Persion).
35. Setyawati, I., P. IGNAD, N.I. Wiratmini and N.W. Sudatri. 2016. Liver histology of female rat (Rattusnovergicus) fed diet containing Calliandra leaf and pineapple peel during gestation. International Journal of Advances in Pharmacy, Biology and Chemistry, 5(1): 9-14.
36. Silanikove, N., S. Landau, D. Or, D. Kababya, I. Bruckental and Z. Nitsan. 2006. Analytical approach and effects of condensed tannins in carob pods (Ceratonia siliqua) on feed intake, digestive and metabolic responses of kids. Livestock Science, 1: 29-38.
37. Sun, X.Y., J.M. Ouyang, W.Y. Zhu, Y.B. Li and Q.Z. Gan. 2015. Size-dependent toxicity and interactions of calcium oxalate dihydrate crystals on Vero renal epithelial cells. Journal of Materials Chemistry, 3: 1864-1878.
38. Udoh, F.V., A.P., Ekanem, and P.E., Ebong. 2011. Effect of alkaloids extract of Gnetum africanum on serum enzymes levels in albino rats. Journal of Applied Pharmaceutical Science, 01(09): 29-32.
39. Uosefi, Z., T. Mohammadabadi, M. Chaji and M. Bojarpour. 2017. The investigation of parameters of rumen degradability, post-ruminal disappearance and nutritive value of siris leave, flower and pod in the ruminant. Journal of Animal Science Researches, 26(4): 19-32 (In Persion).
40. Wang, Y.H., M. Xu, F.N. Wang, Z.P. Yu, J.H. Yao, L.S. Zan and F.X. Yang. 2009. Effect of dietary starch on rumen and small intestine morphology and digesta pH in goats. Livestock Science, 122(1): 48-52.
41. Wicaksono, H.S., I. Narayani and I. Setyawati. 2015. Structure of mice liver after giving red calliandra leaf extract, Journal Simbiosis, 3(1): 258-268.
42. Zia-ul-haq, M., S. Ahmad, M. Qayum and S. Ercisli. 2013. Compositional studies and anti-oxidant potential of Albizia lebbeck (L.) Benth, pods and seeds. Turkish Journal of Biology, 37: 25-32.
43. Zitnan, R., S. Kuhla, P. Sanftleben, A. Bilska, F. Schneider, M. Zupcanova and J. Voigt. 2005. Diet induced ruminal papil lae development in neonatal calves not correlating with rumen butyrate. Veterinarni Medicing Praha, 50(11): 472-479.

[Downloaded from rap.sanru.ac.ir on 2024-10-12]
[DOR: 20.1001.1.22518622.1401.13.35.1.7]
[DOI: 10.52547/rap.13.35.51]

Evaluation of the Effect of using Complete Branches of Albizia on Histomorphometry and Histopathology of Rumen, Liver and Kidneys in Fattening Lambs

Hadi Ardeshiri[1], Morteza Chaji[2], Omid Khorasani[3] and Farshid Baghban[4]

1- Former M.Sc. Student Department of Animal Science, Faculty of Animal Science and Food Technology, Agricultural Sciences and Natural Resources University of Khuzestan, Mollasani, Ahvaz, Iran
2- Professor, Department of Animal Science, Faculty of Animal Science and Food Technology, Agricultural Sciences and Natural Resources University of Khuzestan, Mollasani, Ahvaz, Iran,
(Corresponding author: chaji@asnrukh.ac.ir)
3- PhD of Animal Nutrition, Kharazmi Industrial School of Dezful, Dezful, Iran
4- Assistant Professor, Department of Veterinary Medicine, Azad University of Yasoj, Yasij, Iran
Received: 14 June, 2021 Accepted: 10 August, 2021

Extended Abstract

Introduction and Objective: The natural growth and development of the rumen tissue structure and absorption from rumen-reticulum depends on its morphological structure and the change in morphology causes the dysfunction of these tissues. The aim of the present experiment was to investigate the effect of using complete branches of Albizia on histomorphometry and histopathology of the rumen, liver, and kidneys.

Material and Methods: Twenty-four Arabi male lambs with 8 ± 1.3 months old and initial body weight of 28.8±5.34 kg were used in a completely randomized design with three treatments and eight replicates. The lambs were randomly assigned to one of three treatments: 1-control (No Albizia) 2- control + 50 percent complete branches of Albizia replaced with alfalfa 3- control + 75 percent complete branches of Albizia replaced with alfalfa. At the end of the experiment, three lambs from each treatment that was closer to the average weight were selected and slaughtered. Sampling was performed from gastrointestinal, liver, and kidney tissues.

Results: Reticulum wall thickness in treatments containing 50 and 75 percent of all the branches of Albizia was greater than the control treatment and was significant in the 50 percent treatment compared to the control treatment ($p<0.05$). The thickness of the muscular layer of the reticulum in the recipient 50 percent treatment was higher than the control and 75 percent treatment and was significant compared to the 75 percent ($p<0.05$). No significant difference was observed between other indicators of the reticulum. The thickness of rumen tunica muscularis and rumen wall thickness in 50 and 75 percent treatments were higher than the control treatment ($p<0.05$). No significant difference was observed between other indicators of the rumen. The treatments didn't affect the villus height of rumen and reticulum, however, the height of ruminal villi in control treatment was numerically higher than 50 and 75 percent of treatments. Liver and kidneys were in better condition in control group compared with other treatment groups.

Conclusion: In general, according to the results of the present experiment, no significant negative effect was observed on the histomorphometry and histopathology of rumen, liver, and kidneys; even positive results such as reducing the penetration of inflammatory cells were observed during the use of the Albizia plant. Therefore, its use in animal nutrition can be recommended after some performance studies.

Keywords: Inflammatory cells, Reticulum, Secondary metabolites, Tannin, Tissue, Villi

[Downloaded from rap.sanru.ac.ir on 2024-10-12]
[DOR: 20.1001.1.22518622.1401.13.35.1.7]
[DOI: 10.52547/rap.13.35.51]